



DIAGNOSTIK OCH TERAPIPLANERING, DEL 3:

Här inleds den tredje och sista delen i den nordiska artikelserien med temat diagnostik och terapiplanering, som startade i Tandläkartidningen nummer 1 2015.



Accepterad för publicering 3 november 2014.

# Neuropatisk orofacial smärta

## – diagnostik och hantering

**Ofta är det tandläkaren som först träffar patienten med svårtolkad smärta i det orofaciala området. För att kunna bedöma om patienten kan behandlas framgångsrikt hos tandläkaren eller bör remitteras till annan vårdgivare krävs kännedom och aktuella kunskaper om en rad mer sällsynta tillstånd, däribland neuropatisk smärta. Målet med denna artikel är att öka tandläkarens möjligheter att känna igen – och därmed att diagnostisera – neuropatiskt betingad smärta och verkställa korrekt hantering av patienten.**

Orofacial smärta kan ha många orsaker. Tandläkarens primära och mycket viktiga uppgift är att genom anamnes och klinisk och radiologisk undersökning bekräfta eller utesluta att smärtan har sitt ursprung i lokala ("dentala") tillstånd; skada (till exempel fraktur) eller sjukdom (till exempel pulpit, apikal parodontit, osteomyelit, expansiv process, sinuit eller temporomandibulär dysfunktion, TMD). I den differentialdiagnostiska utredningen måste tandläkaren värdera om det finns indikation för att remittera för avancerad radiologisk undersökning; datortomografi (Computed Tomography, CT) eller volymstomografi (Cone-Beam Computed Tomography, CBCT) och/eller magnetresonanstomografi (MR). Om det inte är möjligt att påvisa lokala orsaker till smärtan, måste tandläkaren överväga om smärtan kan vara av neuropatisk natur. Att



### Författare

**Maria Pigg** (bild), DDS, odont dr, Avd för endodonti och Avd för orofacial smärta och käkfunktion, Odontologiska fakulteten, Malmö högskola; Scandinavian Center for Orofacial Neurosciences (SCON). E-post: maria.pigg@mah.se

**Lene Baad-Hansen**, DDS, PhD, Sektion för klinisk oral fysiologi, Inst för odontologi, Aarhus universitet, Danmark; Scandinavian Center for

kunna särskilja neuropatisk smärta från annan orofacial smärta är viktigt, då behandlingspanoramats väsentligen skiljer sig åt.

Neuropatisk smärta definieras generellt enligt International Association for the Study of Pain (IASP) som "smärta orsakad av skada eller sjukdom i det somatosensoriska nervsystemet" [1]. Sådan smärta kan uppstå som följd av ett trauma, en iatrogen skada (till exempel efter kirurgiskt ingrepp) eller en sjukdom (vanligen virusinfektion eller neurologisk sjukdom). Patologi kan föreligga på perifer (afferent nerv, ganglion) eller central (hjärna, hjärnstam och ryggmärg) nivå.

Det finns många neurobiologiska mekanismer såväl perifert som centralt i nervsystemet som kan orsaka att smärta uppstår och fortgår, och en del är ännu okända. Neuropatisk smärta ska ses som en klinisk beskrivning snarare än en regelrätt diagnos, även om det i dag finns specifika diagnoskriterier [1, 2]. När neuropatisk etiologi anges som smärtorsak måste därför en bakomliggande lesion eller sjukdom kunna påvisas enligt neurologiska diagnoskriterier. Av den osäkerhet som ofta finns vid denna diagnostik följer att neuropatisk smärta kan betraktas som antingen definitiv (definite), trolig (probable) eller möjlig (possible). Figur 1 visar en algoritm för denna distinktion som föreslagits av en expertgrupp för neuropatisk smärta inom IASP [3].

Även orofacial neuropatisk smärta, och då avses





främst smärta som förläggs till trigeminusnervens utbredningsområde, bör således kunna härledas till ett tillstånd som kan förklara uppkomsten – i detta avseende skiljer sig inte det orofaciala området från övriga kroppen.

### KLINISK BILD VID NEUROPATISK SMÄRTA OCH BAKOMLIGGANDE MEKANISMER

#### Spontan smärta

Patienter med posttraumatisk eller ”idiopatisk”, möjligen neuropatisk, smärta anger ofta att smärtan pågår kontinuerligt, i stort sett oavbrutet, och inte påverkas väsentligt av försök till smärtlindring. Smärtans kvalitet varierar men beskrivs ofta som brännande, molande eller värkande med måttlig till hög intensitet. Eftersom orsaken återfinns i nervsystemet, är utbredningen vanligen unilateral och följer ett dermatom, men smärtspridning över tid kan uppstå till följd av central sensitisering. Utöver spontan smärta förekommer ofta stimulusframkallad smärta, det vill säga smärtförstärkning vid mekanisk eller termisk påverkan; ökad smärta vid tuggning, tandborstning, kall väderlek et cetera.

Vid trigeminusneuralgi har smärtan en annan karaktär och intensitet; huggande och skarp samt episodiskt förekommande och med mycket hög smärtintensitet (se avsnittet Trigeminusneuralgi).

#### Avvikande känseluppfattning och förändrad retbarhet för stimuli

Det är vanligt med avvikande känseluppfattningar i smärtområdet. Sådana förnimmelser kan vara till exempel en känsla av tryck eller tyngd, pirrande/surrande, domning (*parestesi*) eller obehagsförnimmelse (*dyssestesi*). *Allodyni* betecknar smärta utlöst av ett normalt icke-smärtsamt stimulus, till exempel vid beröring eller måttlig kyla, och är vanligt förekommande. Dessa fenomen representerar kvalitativa förändringar i känselns funktion, och har sin förklaring i patologiska förändringar på perifer och central nivå inom det somatosensoriska systemet.

Andra kvalitativa förändringar är avvikelse i temporal uppfattning (till exempel *eftersensationer* eller *latens*) eller spatial uppfattning (till exempel *radiation/utstrålning* eller fellokaliserad känseluppfattning). *Wind-up* eller smärtsummation innebär kraftigt förstärkt smärta vid upprepade, lätt smärtsamma stimuli (till exempel stick) som tyder på ökad retbarhet och kvarstående aktivitet i sekundära neuron och indikerar central påverkan. Nya undersökningar antyder vidare att patienter med traumatiska neuropatiska orofaciala smärtor ofta har en perceptuell distortion: det smärtande ansiktsområdet upplevs förändrat i storlek, oftast i form av svullnad, utan att detta kan bekräftas kliniskt [4]. Även kvantitativa känseluppfattningar är vanligt förekommande, antingen i form av nedsatt känslighet eller ökad sådan, eller en kombination (*hypo- eller hyperestesi*: minskad/ökad känslighet för

Orofacial Neurosciences (SCON).

**Peter Svensson**, DDS, PhD, dr odont, Sektion för klinisk oral fysiologi, Inst för odontologi, Aarhus universitet, Danmark; Scandinavian Center for Orofacial Neurosciences (SCON).

**Per Skjelbred**, MD, DDS, dr med, Avd för kjeve- och ansiktskirurgi, Oslo universitetssykehus, Norge.

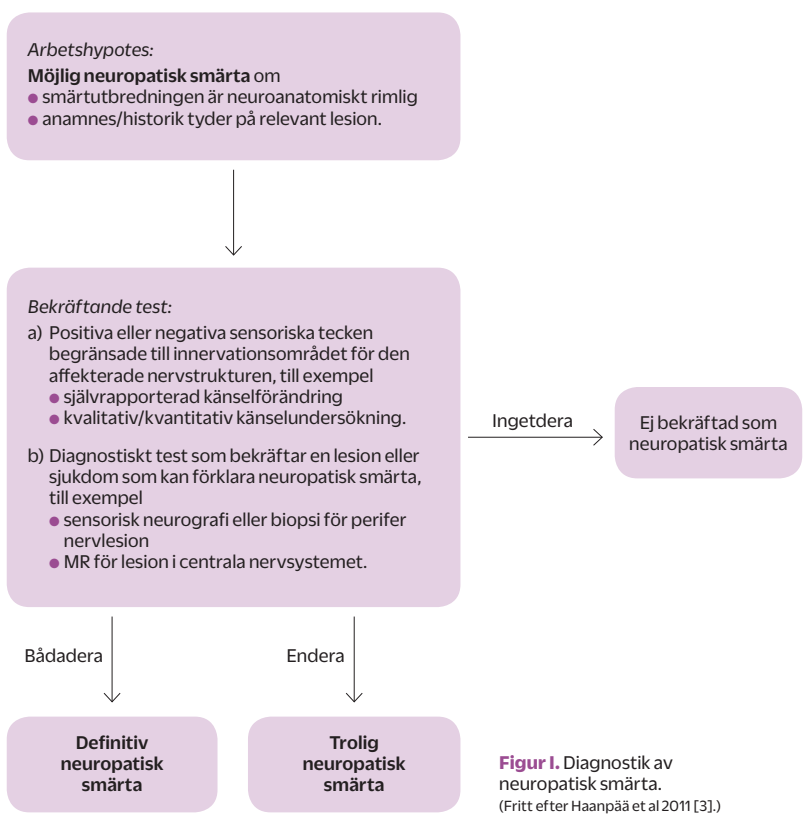
**Tore A Larheim**, DDS, dr odont, Avd för kjeve- och ansiktsradiologi, Inst för klinisk odontologi, Universitetet i Oslo, Norge.

beröring och temperatur, och motsvarande för normalt smärtsamma mekaniska eller termiska stimuli: *hypo-/hyperalgesi*). Dessa till synes paradoxala fynd representerar troligen ett komplext engagemang av olika neurala mekanismer, och stor variation förekommer inom de flesta neuropatiska tillstånd [5].

Känseländringar kan påvisas genom somatosensorisk undersökning, dels med enklare teknik syftande till att påvisa sidoskillnader mellan frisk sida och smärtsida (chairside- eller kvalitativ undersökning), och dels med tröskelmätning, så kallad kvantitativ känselundersökning (Quantitative Sensory Testing QST). Kliniska tecken på störd nervfunktion är av stor vikt vid diagnostik av neuropatisk smärta, varför utredning av misstänkt neuropatisk orofacial smärta bör innefatta känselundersökning i någon form [6]. Ändrad nervfunktion kan ytterligare utredas med neurofysiologiska tekniker, såsom nervlednings- och reflexundersökningar [7–8].

### NEUROPATISK SMÄRTA I TANDLÄKARMOTTAGNINGEN

I det orofaciala området förekommer en rad tillstånd som med varierande grad av säkerhet har neuropatiskt ursprung. Tandläkaren behöver därför ha grundläggande kunskaper om hur dessa yttar sig och bör omhändertasa.



Figur 1. Diagnostik av neuropatisk smärta. (Fritt efter Haanpää et al 2011 [3]).



## ”En vanlig orsak till neuropatisk smärta är skada på en perifer nerv vid olycksfall eller vid till exempel ett kirurgiskt ingrepp.”

### Trigeminusneuralgi (TN)

Trigeminusneuralgi karakteriseras av attackvis uppträdande, intensiv smärta i episoder om sekunder till minuter, som återkommer flera gånger per dygn. Mellanliggande perioder är ofta symtomfria, men dov molande smärta förekommer. Diffus smärta från tänder och käkar kan även föreligga en tid före debut av de mer karakteristiska attackerna, och feldiagnostiseras lätt som dental smärta. Smärtan utlöses vid lätt beröring/tryck eller vibration i ett hud- eller slemhinneområde (*triggerzon*) inom den affekterade nervgrenens utbredning, till exempel vid födointag, tal, ansiktstvätt, rakning, tandborstning eller exponering för vind och kyla/värme. Vanligen drabbas en av trigeminusnervens grenar, företrädesvis N maxillaris eller N mandibularis, som regel unilateralt. Utöver smärtan förekommer ofta en reflexmässig muskelspasm i motsvarande område, så kallad *tic doloureux* [9].

Trigeminusneuralgi kan vara *primär (klassisk, idiopatisk, genuin)* eller *sekundär (symtomatisk)* till bakomliggande orsak, såsom multipel skleros (MS), hjärnstamsinfarkt eller tumör. I en del fall av primär TN kan en mekanisk orsak påvisas i form av kompression av nervroten av till exempel en kärlslynga, som antas orsaka demyelinisering av nerven. En felaktig impulsöverledning från beröringsneuron till smärtneuron kan då uppstå, vilket kan förklara den typiska smärtbild. Vid sekundär TN kan progression av den bakomliggande sjukdomen medföra en mer komplex symtombild. Prevalensen för primär TN är cirka 0,3 promille med omkring 6 nya fall/100 000 årligen, och tillståndet är ungefär dubbelt så vanligt hos kvinnor som hos män med en typisk debutålder kring 50 år [10].

Vid misstanke om TN remitteras patienten till neurolog för vidare utredning. Farmakologisk behandling med läkemedel som dämpar retbarheten i nervsystemet och/eller faciliterar segmentell smärtinhibition ger god smärtlindring i de flesta fall [11]. Antikonvulsiva (karbamazepin) är förstahandsmedel, ibland med tilläggsmedicinering med antiepileptika eller tricykliska antidepressiva. Vid behandlingsresistens kan neurokirurgisk behandling (mikrovaskulär dekompression) övervägas, vilket ofta har god prognos [10].

Ett liknande, mer sällsynt tillstånd med smärta i svalg, tungbas och öra är glossofaryngeusneuralgi, som på likartat sätt drabbar N glossopharyngeus [9]. Behandlingsmöjligheterna överensstämmer med trigeminusneuralgi.

### Postherpetisk neuralgi (PHN)

Postherpetisk neuralgi (PHN) innebär kvarstående smärta efter utläkning av hudblåsor vid lokal varicella zoster-infektion (*herpes zoster, bältros*). Tillståndet är vanligast hos äldre och cirka 10–40 procent av patienterna (även här med betydligt högre frekvens hos äldre individer) får en långvarig smärtpro-

blematik [12]. I ungefär 1/4 av fallen förläggs smärtan till dermatomet för N ophthalmicus [13], vilket innebär att tandläkaren kan träffa på dessa patienter. Dock är innervationsområdena för N maxillaris och N mandibularis sällan involverade. Adekvat läkemedelsbehandling under infektionen akutfas minskar risken för bestående smärtproblematik med cirka 30 procent [11]. Smärtbildningen är komplex och innefattar en konstant värkande, molande eller brännande smärta i nervens utbredningsområde; en återkommande paroxysmal, skärande smärta, och för cirka 2/3 dessutom beröringsallodyni, ibland köldallodyni och stark klåda [14]. QST visar abnorm känseluppfattning i 100 procent [5]. Funktionen hos alla sensoriska fibertyper är vanligen påverkad och smärtan anses relaterad till perifer såväl som centrala förändringar. Histologiskt ses en minskad täthet av epidermala nervändslut i dermatomet och bortfall av centrala neuron [15, 16]. Diagnos ställs vanligen utifrån anamnes och klinisk smärtpresentation. PHN är ofta långvarigt och relativt terapiresistent. Det finns starkt vetenskapligt underlag för att antiepileptika (gabapentin, pregabalin) har en god effekt vid postherpetisk neuralgi [11], och många har även positiv effekt av tricykliska antidepressiva [17].

### Traumatisk neuropatisk orofacial smärta

En vanlig orsak till neuropatisk smärta är skada på en perifer nerv vid olycksfall eller vid till exempel ett kirurgiskt ingrepp. Den skadade nerven kan tillbakabildas, alternativt läka på ett onormalt sätt, och då få förändrad struktur och funktion. Postoperativ smärta efter normal läkningstid (ofta 3–6 månader) är en relativt vanlig komplikation (2–10 procent) efter kirurgi generellt sett [18]. Sådan kronisk smärta anses vara huvudsakligen av neuropatisk karaktär, men de exakta mekanismerna är relativt okända. I det orofaciala området är prevalensen osäker; tecken på abnormal nervfunktion (vanligen bortfallsymtom) förekommer betydligt oftare än smärta, se tabell 1. I litteraturen finner man rapporter om smärtdebut efter invasiva ingrepp, till exempel maxillofacial kirurgi, implantatinstallation och tandextraktion, som mer eller mindre tydligt kan härledas till en nervskada. Injektion av lokalanestetikum kan medföra såväl mekanisk som toxisk nervpåverkan och orsaka kvarstående smärta. Speciell uppmärksamhet bör riktas mot den relativt höga frekvensen nervskador vid implantatkirurgi eftersom det är en vanlig behandling och ett stort antal ingrepp utförs. Även efter mindre omfattande vävnadsskada, i synnerhet vid endodontisk behandling men även tandpreparation, kan ihållande långvarig smärta uppträda (se avsnittet Atypisk odontalgi).

För att smärtorsaken ska kunna fastställas som definitivt neuropatisk krävs att den tidigare beskrivna algoritmen (figur 1) leder till denna slutsats; i fall av lägre säkerhet får smärtan betraktas som *trolli-*

Tabell 1. Frekvens av sensoriska förändringar och smärta efter odontologisk behandling.

	Sensoriska förändringar	Smärta	Kommentar	Referens
Kirurgisk exstirpation retinerade 8:or	–	0–0,38 %	4–7 år efter behandling Retrospektiv studie	Berge et al 2002 [20]
Implantatinstallation	0,6–7 %	50–70 % (av patienter med sensorisk förändring)	12–16 månader efter behandling Litteraturoversikt	Renton et al 2012 [21]
Maxillofacial kirurgi	40–87 %	5 %	Sagittal split-osteotomi Prospektiv studie	Jääskeläinen et al 2004 [22]
	9–84,6 %	–	Sagittal split-osteotomi/ Vertikal ramusosteotomi/Mandibulär vestibuloplastik/Genioplastik Retrospektiva studier	Walter & Gregg 1979 [23] MacIntosh 1981 [24] Westermarck et al 1998 [25] Al-Bishri et al 2004 [26]
Mandibularinjektion	0,44 %	–	N lingualis ≥ 3 månader efter injektion Prospektiv studie	Harn & Durham 1990 [27]
Rotbehandling	–	3,4 %	> 6 månader efter behandling Systematisk litteraturoversikt	Nixdorf et al 2010 [28]

gen neuropatisk. Konsensus och tydliga kriterier för fastställande av orofacial neuropatisk smärta saknas ännu, men bör generellt följa internationellt accepterade kriterier för neuropatisk smärta [2] samt kriterier enligt International Headache Society (IHS) [19].

#### Atypisk odontalgi

Atypisk odontalgi (AO) – i litteraturen även benämnd *idiopatisk tandsmärta*, *fantomtandsmärta*, *ihållande (engelska persistent) dentoalveolär smärta (PDAP)*, *ihållande idiopatisk facial smärta (PIFP)* et cetera – innebär måttlig till svår smärta lokaliserad till en tand eller ett område där en tand extraherats [29]. Debut anges ofta efter tandbehandling, i synnerhet rotbehandling, och inte sällan avslöjar anamnesen att ett flertal tandläkarbehandlingar utförts med låg eller ingen effekt på smärtan. En typisk sjukhistoria har tidigare beskrivits [30]. Kliniska fynd som perkussionssmärta, ömhet vid palpation av apikalområdet et cetera förekommer hos en stor andel av patienterna, sannolikt som uttryck för sensitisering i området, och detta försvårar korrekt diagnos. I många fall saknas ett tydligt trauma [31]. Smärtbilden överensstämmer i huvudsak med vad som beskrivits ovan för traumatisk neuropatisk smärta.

Differentialdiagnos från inflammatorisk tandsmärta (*pulpit*, *apikal parodontit*) sker genom noggrann anamnes och avsaknad av kliniska och röntgenologiska fynd som kan förklara smärtan [32]. Refererad smärta från tuggapparaten (TMD-smärta), trigeminusneuralgi, trigeminalt betingad migrän (och annan huvudvärk), liksom refererad smärta från patologi utanför närområdet (sinuit, tumörsjukdom, kardiovaskulär sjukdom et cetera),

är andra tillstånd som bör uteslutas vid utredning [28, 33]. Majoriteten av patienterna saknar patologiska fynd vid CBCT [34] samt tecken på lokal inflammation i käkbenet vid MR [35].

Känselförändringar förekommer hos 85–96 procent [36–38]. En övervägande andel patienter erhåller ingen eller svag smärtlindring av lokalanestesi i området [39], vilket kan betyda att smärtmekanismerna är övervägande centrala och därmed kvarstår oberoende av lokala åtgärder. Utan en tydlig och säker diagnos som motiverar ett odontologiskt ingrepp bör sådana, i synnerhet irreversibla (endodontiska, kirurgiska), därför undvikas då utsikten till smärtlindring är liten och risk finns för ökade symtom. Patienter med AO har ofta även annan kronisk smärta liksom en tydlig psykosocial funktionsnedsättning överensstämmande med andra svåra kroniska smärttillstånd. En behandlingstrappa innefattande farmakologisk lokal behandling med lidokain- och/eller capsaicinsalva i läkemedelskena, systemisk behandling med antidepressiva och antiepileptiska preparat och psykologisk rådgivning har föreslagits [33]. Det vetenskapliga underlaget för att bedöma behandlingseffekt är måttligt [11, 40–41]. En långtidsuppföljning av ett mindre antal patienter visar att ungefär en tredjedel upplever väsentlig förbättring, men mycket få blir helt smärtfria [42].

#### Tung- och munsveda (*burning mouth syndrome BMS, glossodyni, stomatodyni*)

Tillståndet kännetecknas av måttlig till svår brännande eller stickande smärta i tunga bilateralt och vanligen anteriort (ibland även i läppar, gom och svalg). Kliniska tecken på patologi saknas, munslimhinnan förefaller normal och en bakomlig-

**”Speciell uppmärksamhet bör riktas mot den relativt höga frekvensen nervskador vid implantat-kirurgi ...”**



## ”Bristande analgesi före, under och efter kirurgiska ingrepp kan medföra en ökad risk, vilket talar för att tandläkaren bör tillhandahålla bästa möjliga smärtlindring.”

gande lokal eller systemisk orsak som kan förklara symtomen kan trots omfattande utredning inte påvisas [19]. I utredningen är det viktigt att särskilja BMS från andra tillstånd med liknande symtombild, såsom vitamin B12/järnbrist, diabetes, nedsatt salivation, candida-infektion och orala parafunktioner [43]. BMS förekommer betydligt oftare hos kvinnor > 40–45 år, och prevalens i befolkningen är cirka 1–15 procent. Mekanismerna bakom tillståndet är väsentligen okända [44]. Känselförändringar förekommer hos cirka 3/4 av patienterna [45]. Biopsi visar ofta morfologiska axonförändringar och minskad täthet av epiteliala nervfibrer i affekterade områden [46], vilket stöder en neuropatisk orsak. Förändring i salivation och i smakuppfattning förekommer frekvent. Patienterna upplever ofta stark påverkan på psykosocial funktion [47] och BMS har tidigare länge ansetts vara främst psykologiskt betingat. Många former av lokal och systemisk farmakologisk behandling (topikala bensodiazepiner, systemiska anti-depressiva, anti-epileptika, analgetika, hormonsättningsmedel med mera) används, dock ger behandlingsstudier inga entydiga rekommendationer. Bäst evidens finns för närvarande för kognitiv beteendeterapi [47–48].

Utöver de ovan beskrivna tillstånden förekommer neuropatisk smärta i det orofaciala området som en följd av lesioner i centrala delar av det somatosensoriska nervsystemet, till exempel vid stroke eller tumörsjukdom. I regel uppträder då smärta i kombination med neurologiska bortfallssymtom.

### DISKUSSION

#### Postoperativ smärta och kronisk smärta

Varför fysiologisk smärta efter vävnadsskada (till exempel postoperativt) i vissa fall övergår i ett kroniskt smärttillstånd är inte känt. Vid traumatiska nervskador är det vanligt med bestående bortfall av känsl i det berörda området, i de allra flesta fall utan smärta. Omorganisation och anpassning av inåttledande smärtbanor, så kallade neuroplastiska förändringar, uppkommer som följd av smärttredning även vid vävnadsskada av relativt ringa omfattning. Följden blir *perifer sensitisering*; en lokalt ökad retarbarhet av perifera neuron (*primär hyperalgesi*), samt *central sensitisering*; en förstärkt smärtsignalering medierad av sensibiliserade postsynaptiska neuron (*sekundär hyperalgesi*). Dessa mekanismer träder i kraft inom timmar efter en vävnadsskada och förstärks av inflammation. Spontan smärta och ökad

reaktivitet i smärtsystemet är normalfynd, men efter läkning återgår status oftast till det normala. När smärtan kvarstår längre än förväntat – och längre än andra tecken på vävnadsskada – kan förändringarna ha blivit mer etablerade, ibland irreversibla. Likaledes förändras kroppens endogena smärtdregulerande system, och det kan förekomma strukturella förändringar i delar av hjärnbarken.

Utifrån ett förebyggande perspektiv vore det värdefullt att veta vilka patienter som löper ökad risk att utveckla kronisk smärta. Många pre-, intra- och postoperativa faktorer har föreslagits vara av betydelse, men det vetenskapliga underlaget är ännu osäkert. Genetiska faktorer framstår alltmer som betydelsefulla, då man kunnat identifiera varianter av ”smärtgener” som är överrepresenterade vid hög smärtekänslighet [49]. Delvis genetiskt betingade psykologiska faktorer, som personlighetstyp, benägenhet till katastrofiering, stresstålighet et cetera, har också framhållits som bidragande orsaker [50].

En samvariation finns för en radiodiopatiska smärttillstånd, vilket kan tyda på att en individ med annan kronisk smärta löper ökad risk att utveckla ny sådan [51]. Bristande analgesi före, under och efter kirurgiska ingrepp kan medföra en ökad risk [18, 52], vilket talar för att tandläkaren bör tillhandahålla bästa möjliga smärtlindring. Svår och långvarig smärta pre- och postoperativt tycks också innebära en ökad risk för kronisk smärta [53]. I dag finns dock ingen metod att säkert identifiera riskpatienter.

#### Kliniska konsekvenser av trigeminal neuropati och smärta

Kronisk smärta i trigeminusområdet, liksom i övriga kroppen, är förknippad med negativ påverkan på fysisk såväl som emotionell funktion och därmed livskvalitet [31, 54–55]. Det vardagliga livet påverkas ofta i hög grad, och smärtan och dess konsekvenser upplevs som begränsande och handikappande. Patienter med långvarig orofacial smärta kan uppleva en emotionell sårbarhet, hjälplöshet och bristande kommunikation i kontakten med tandläkaren [56]. I de fall problematiken är svårdiagnostiserad är det vanligt med upprepat vård sökande [31, 57].

Patienter med såväl neurologiska bortfallssymtom som neuropatisk smärta i ansikte och mun har ofta en komplex och svårtolkad symtombild. En lämplig strategi för allmäntandläkaren kan därmed vara att i möjligaste mån utesluta odontologiska åkommor (samt avstå från behandling på osäkra indikationer), identifiera tillståndet som ett möjligt neuropatiskt tillstånd, och därefter remittera patienten till specialtandläkare eller universitetskliniker inom orofacial smärta, alternativt neurolog för vidare utredning och hantering. Oklara smärtor i trigeminusområdet bör utredas med CT och/eller MR av caput/ansikte för att utesluta allvarlig patologi. När neuropatisk smärta väl konstaterats är det ofta patientens primärvårdsläkare som har det övergripande ansvaret

för vårdplaneringen. I svårare fall med terapiresistens kan multidisciplinärt omhändertagande vid tvärfacklig smärtklinik vara aktuellt.

#### ENGLISH SUMMARY

*Neuropathic orofacial pain – diagnosis and management*  
Maria Pigg, Lene Baad-Hansen, Peter Svensson,  
Per Skjeltbred and Tore A Larheim

*Tandläkartidningen 2015; 107 (3): 56–62*

In addition to patients with the more familiar and common orofacial pain conditions, the dentist will

occasionally encounter patients with neuropathic pain. The article describes and explains the clinical presentation of neuropathic pain and gives an overview of painful conditions in the trigeminal region attributed to neuropathic causes with a varying degree of certainty. Aetiology, pain mechanisms, prevalence, diagnosis, evidence-based management and prognosis are reviewed, with the aim to enable the dentist to recognize and diagnose neuropathic pain, thereby facilitating correct management. ●

**”Patienter med långvarig orofacial smärta kan uppleva en emotionell sårbarhet, hjälplöshet och bristande kommunikation i kontakten med tandläkaren.”**

#### Referenser

- IASP pain taxonomy. <http://www.iasp-pain.org/Taxonomy?navItemNumber=576>
- Treede RD, Jensen TS, Campbell JN, Cruccu G, Dostrovsky JO, Griffin JW, et al. Neuropathic pain. Redefinition and a grading system for clinical and research purposes. *Neurology* 2008; 70: 1630–5.
- Haanpää M, Attal N, Backonja M, Baron R, Bennett M, Bouhassira D, et al. NeuPSIG guidelines on neuropathic pain assessment. *Pain* 2011; 152(1): 14–27.
- Dagsdottir L, Skyt I, Vase L, Baad-Hansen L, Castrillon E, Roepstorff A, et al. Persistent orofacial pain patients experience perceptual distortions of the face. *J Dent Res* 2014; 93(spec Iss B): 437.
- Maier C, Baron R, Tolle TR, Binder A, Birbaumer N, Birklein F, et al. Quantitative sensory testing in the German Research Network on Neuropathic Pain (DFNS): somatosensory abnormalities in 1236 patients with different neuropathic pain syndromes. *Pain* 2010; 150(3): 439–50.
- Svensson P, Baad-Hansen L, Pigg M, List T, Eliav E, Ettl D, et al. Guidelines and recommendations for assessment of somatosensory function in oro-facial pain conditions – a taskforce report. *J Oral Rehabil* 2011; 38(5): 366–94.
- Jääskeläinen SK. Clinical neurophysiology and quantitative sensory testing in the investigation of orofacial pain and sensory function. *J Orofac Pain* 2004; 18(2): 85–107.
- Thygesen TH, Baad-Hansen L, Svensson P. Sensory action potentials of the maxillary nerve: a methodologic study with clinical implications. *J Oral Maxillofac Surg* 2009 3; 67(3): 537–42.
- Olesen J, Gøtzsche P, Ramadan N, Tfelt-Hansen P, Welch K, editors. *The headaches*. 3rd ed. Philadelphia: Lippincott Williams & Williams; 2005.
- Zakrzewska JM, Linskey ME. Trigeminal neuralgia. *BMJ* 2014; 348: g474.
- Statens beredning för medicinsk utvärdering. *Metoder för behandling av långvarig smärta. En systematisk litteraturoversikt*. 2006; 177/1: 1–508.
- Watson CP. Herpes zoster and postherpetic neuralgia. *CMAJ* 2010; 182(16): 1713–4.
- Watson CP, Evans RJ, Watt VR, Birkett N. Postherpetic neuralgia: 208 cases. *Pain* 1988; 35(3): 289–97.
- Truini A, Galeotti F, Haanpää M, Zucchi R, Albanesi A, Biasiotta A, et al. Pathophysiology of pain in postherpetic neuralgia: a clinical and neurophysiological study. *Pain* 2008; 140(3): 405–10.
- Watson CP, Deck JH, Morshead C, Van der Kooy D, Evans RJ. Post-herpetic neuralgia: further post-mortem studies of cases with and without pain. *Pain* 1991; 44(2): 105–17.
- Oaklander AL. The density of remaining nerve endings in human skin with and without postherpetic neuralgia after shingles. *Pain* 2001; 92(1–2): 139–45.
- McQuay HJ, Tramer M, Nye BA, Carroll D, Wiffen PJ, Moore RA. A systematic review of antidepressants in neuropathic pain. *Pain* 1996; 68(2–3): 217–27.
- Kehlet H, Jensen TS, Woolf CJ. Persistent postsurgical pain: risk factors and prevention. *Lancet* 2006; 367(9522): 1618–25.
- Headache Classification Committee of the International Headache Society (IHS). *The international classification of headache disorders, 3rd edition (beta version)*. *Cephalalgia* 2013; 33(9): 629–808.
- Berge TI. Incidence of chronic neuropathic pain subsequent to surgical removal of impacted third molars. *Acta Odontol Scand* 2002; 60(2): 108–12.
- Renton T, Yilmaz Z, Gaballah K. Evaluation of trigeminal nerve injuries in relation to third molar surgery in a prospective patient cohort. Recommendations for prevention. *Int J Oral Maxillofac Surg* 2012; 41(12): 1509–18.
- Jääskeläinen SK, Teerijoki-Oksa T, Virtanen A, Tenovuori O, Forssell H. Sensory regeneration following intraoperatively verified trigeminal nerve injury. *Neurology* 2004; 62(11): 1951–7.
- Walter Jr JM, Gregg JM. Analysis of postsurgical neurologic alteration in the trigeminal nerve. *J Oral Surg* 1979; 37(6): 410–4.
- MacIntosh RB. Experience with the sagittal osteotomy of the mandibular ramus: a 13-year review. *J Maxillofac Surg* 1981; 9(3): 151–65.
- Westermark A, Bystedt H, von Konow L. Inferior alveolar nerve function after sagittal split osteotomy of the mandible: correlation with degree of intraoperative nerve encounter and other variables in 496 operations. *Br J Oral Maxillofac Surg* 1998; 36(6): 429–33.
- Al-Bishri A, Rosenquist J, Sunzel B. On neurosensory disturbance after sagittal split osteotomy. *J Oral Maxillofac Surg* 2004; 62(12): 1472–6.
- Harn SD, Durham TM. Incidence of lingual nerve trauma and postinjection complications in conventional mandibular block anesthesia. *J Am Dent Assoc* 1990; 121(4): 519–23.
- Nixdorf DR, Moana-Filho EJ, Law AS, McGuire LA, Hodges JS, John MT. Frequency of nonodontogenic pain after endodontic therapy: a systematic review and meta-analysis. *J Endod* 2010; 36(9): 1494–8.
- Melis M, Lobo SL, Cenevicius C, Zawawi K, Al-Badawi E, Maloney G, et al. Atypical odontalgia: a review of the literature. *Headache* 2003; 43(10): 1060–74.
- Skjeltbred P. Kronisk ansiktssmerte. Patofysiologi, klinikk, differensialdiagnoser og behandling. *Odontologi ’98* Köpenhamn: Munksgaard; 1998, p 85–105.
- List T, Leijon G, Helkimo M, Öster A, Dworkin SF, Svensson P. Clinical findings and psychosocial factors in patients with atypical odontalgia: a case-control study.



## → Referenser

- J Orofac Pain 2007; 21(2): 89–98.
32. Woda A, Tubert-Jeannin S, Bouhassira D, Attal N, Fleiter B, Goulet JP, et al. Towards a new taxonomy of idiopathic orofacial pain. *Pain* 2005; 116(3): 396–406.
  33. Baad-Hansen L. Atypical odontalgia – pathophysiology and clinical management. *J Oral Rehabil* 2008; 35(1): 1–11.
  34. Pigg M, List T, Petersson K, Lindh C, Petersson A. Diagnostic yield of conventional radiographic and cone-beam computed tomographic images in patients with atypical odontalgia. *Int Endod J* 2011; 44(12): 1092–101.
  35. Pigg M, List T, Abul-Kasim K, Maly P, Petersson A. A comparative analysis of magnetic resonance imaging and radiographic examinations of patients with atypical odontalgia. *J Oral Facial Pain Headache* 2014; 28: 233–42.
  36. List T, Leijon G, Svensson P. Somatosensory abnormalities in atypical odontalgia: A case-control study. *Pain* 2008; 139(2): 333–41.
  37. Baad-Hansen L, Pigg M, Ivanovic SE, Faris H, List T, Drangsholt M, et al. Intraoral somatosensory abnormalities in patients with atypical odontalgia – a controlled multicenter quantitative sensory testing study. *Pain* 2013; 154(8): 1287–94.
  38. Baad-Hansen L, Pigg M, Ivanovic SE, Faris H, List T, Drangsholt M, et al. Chairside intraoral qualitative somatosensory testing: reliability and comparison between patients with atypical odontalgia and healthy controls. *J Orofac Pain* 2013; 27(2): 165–70.
  39. List T, Leijon G, Helkimo M, Öster A, Svensson P. Effect of local anesthesia on atypical odontalgia – a randomized controlled trial. *Pain* 2006; 122(3): 306–14.
  40. List T, Axelsson S, Leijon G. Pharmacologic interventions in the treatment of temporomandibular disorders, atypical facial pain, and burning mouth syndrome. A qualitative systematic review. *J Orofac Pain* 2003; 17(4): 301–10.
  41. Martin WJ, Forouzanfar T. The efficacy of anti-convulsants on orofacial pain: a systematic review. *Oral Surg Oral Med Oral Pathol Oral Radiol Endod* 2011; 111(5): 627–33.
  42. Pigg M, Svensson P, Drangsholt M, List T. Seven-year follow-up of patients diagnosed with atypical odontalgia: a prospective study. *J Orofac Pain* 2013; 27(2): 151–64.
  43. Jääskeläinen SK. Pathophysiology of primary burning mouth syndrome. *Clinical Neurophysiology* 2012; 123(1): 71–7.
  44. Patton LL, Siegel MA, Benoliel R, De Laat A. Management of burning mouth syndrome: systematic review and management recommendations. *Oral Surg Oral Med Oral Pathol Oral Radiol Endod* 2007; 103 Suppl: S39.e1-13.
  45. Forssell H, Jääskeläinen S, Tenovuo O, Hinkka S. Sensory dysfunction in burning mouth syndrome. *Pain* 2002; 99(1–2): 41–7.
  46. Lauria G, Majorana A, Borgna M, Lombardi R, Penza P, Padovani A, et al. Trigeminal small-fiber sensory neuropathy causes burning mouth syndrome. *Pain* 2005; 115(3): 332–7.
  47. Bergdahl M, Bergdahl J. Burning mouth syndrome: prevalence and associated factors. *J Oral Pathol Med* 1999; 28(8): 350–4.
  48. Miziara ID, Filho BC, Oliveira R, Rodrigues dos Santos RM. Group psychotherapy: an additional approach to burning mouth syndrome. *J Psychosom Res* 2009; 67(5): 443–8.
  49. Diatchenko L, Slade GD, Nackley AG, Bhalang K, Sigurdsson A, Belfer I, et al. Genetic basis for individual variations in pain perception and the development of a chronic pain condition. *Hum Mol Genet* 2005; 14(1): 135–43.
  50. Diatchenko L, Nackley AG, Slade GD, Fillingim RB, Maixner W. Idiopathic pain disorders – pathways of vulnerability. *Pain* 2006; 123(3): 226–30.
  51. Aggarwal VR, McBeth J, Zakrzewska JM, Lunt M, Macfarlane GJ. The epidemiology of chronic syndromes that are frequently unexplained: do they have common associated factors? *Int J Epidemiol* 2006; 35(2): 468–76.
  52. Gottschalk A, Raja SN. Severing the link between acute and chronic pain: the anesthesiologist's role in preventive medicine. *Anesthesiology* 2004; 101(5): 1063–5.
  53. Polycarpou N, Ng YL, Canavan D, Moles DR, Gulabivala K. Prevalence of persistent pain after endodontic treatment and factors affecting its occurrence in cases with complete radiographic healing. *Int Endod J* 2005; 38(3): 169–78.
  54. Tolle T, Dukes E, Sadosky A. Patient burden of trigeminal neuralgia: results from a cross-sectional survey of health state impairment and treatment patterns in six European countries. *Pain Pract* 2006; 6(3): 153–60.
  55. Renton T, Yilmaz Z. Profiling of patients presenting with posttraumatic neuropathy of the trigeminal nerve. *J Orofac Pain* 2011; 25(4): 333–44.
  56. Wolf E, Birgerstam P, Nilner M, Petersson K. Patients' experiences of consultations for non-specific chronic orofacial pain: A phenomenological study. *J Orofac Pain* 2006; 20(3): 226–33.
  57. Wolf E. Chronic orofacial pain. Understanding patients from two perspectives: the clinical view and the patient's experience. *Swed Dent J Suppl* 2006(181): 9–69.

”Oklara smärtor i trigeminusområdet bör utredas med CT och/eller MR av caput/ansikte för att utesluta allvarlig patologi.”

## Vill du bidra med en vetenskaplig artikel?

Hit sänder du ditt manuskript för bedömning:  
Tandläkartidningen, Box 1217, 111 82 Stockholm  
E-post: manus.tlt@tandlakarforbundet.se  
Tel: 08-666 15 00

**Tandläkar**  
tidningen