

# Behandlingar av infekterade implantat analyseras

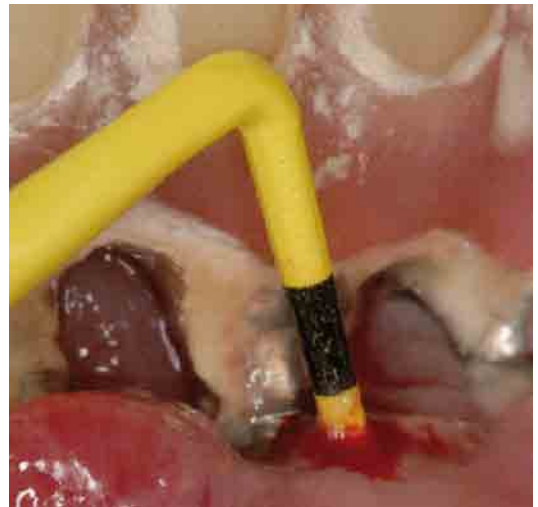
**SAMMANFATTAT** Vid Högskolan i Kristianstad utvärderas olika behandlingsmodeller av peri-implantär mukositis och peri-implantit, inflammerad vävnad och benförlust kring implantat. En viktig del av behandlingen är att underlätta för patienten att rengöra runt implantaten.

Godkänd för publicering 30 januari 2009

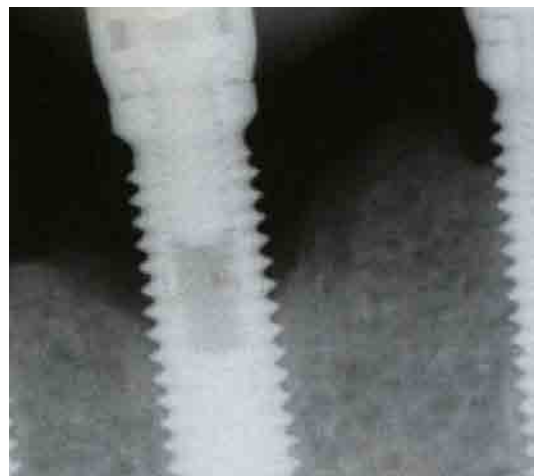
**Stefan Renvert**  
 Professor, temaledare  
 vid Högskolan i Kristianstad  
**E-post:** stefan.renvert@hkr.se  
**Ann-Marie Roos-Jansåker**

Dentala implantat används idag ofta för att ersätta förlorade tänder. I flera långtidsstudier har en lyckandefrekvens på cirka 95 procent redovisats [1]. Dessa siffror är baserade på andelen implantat som förloras under till exempel en tioårsperiod. Eftersom flera implantat ofta installeras i en och samma individ är procentandelen patienter som drabbas av implantatförluster mycket högre. Ungefär tio procent av patienterna som behandlats med dentala implantat drabbas av implantatförluster [2]. Implantatförlusterna är ofta koncentrerade till vissa patienter. Om en patient förlorar flera implantat kan det äventyra hela den protetiska konstruktionen. Lyckandefrekvens eller »survival rates« utvärderar bara om implantaten finns kvar i munnen och inte implantatens kliniska status. Att tala om »survival rates« är därför ett mycket grovt och otillräckligt mått på lyckad implantatbehandling. En kontinuerlig klinisk utvärdering av inflammationsstatus är viktig.

Den bakteriella kolonisationen av implantaten sker kort efter installation och mikrofloran är i stora delar densamma som koloniserar tandköttsfickorna runt tänder. Om patientens munhygien är bristfällig och biofilmen inte avlägsnas utvecklas en inflammation i vävnaden runt implantaten. Mukosan i anslutning till implantaten rodnar och blir svullen (peri-implantär mukositis). Inflammationen kan, om den inte behandlas tidigt, orsaka en benförlust runt implantaten (peri-implantit).



Figur I. Användning av en plastsond.

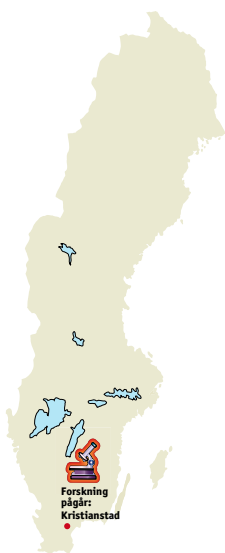

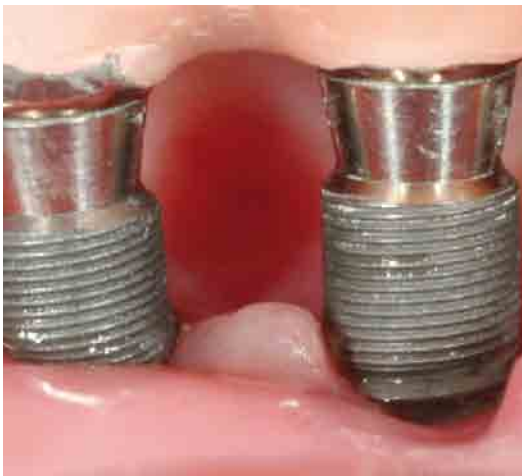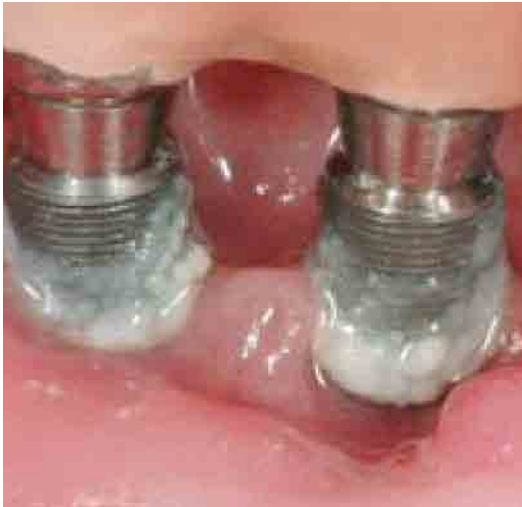Figur II. Bendestruktion kring ett implantat.

## Diagnostik

Peri-implantär mukositis kan identifieras kliniskt genom att vävnaden oftast är rodnad och svullen. Blödning och/eller pus vid sondering är ett viktigt tecken på inflammation (figur 1).

Sondering är en tillförlitlig och oskadlig metod för att skilja frisk från inflammerad vävnad. Risken för att repa implantatytan är minimal. Den parodontala undersökningssonden i metall går att använda, men det är ofta lättare att använda en sond i plast eftersom den är eftergivlig. Det är viktigt att sondera runt implantaten efter det att suprakonstruktionen framställts för att ha ett utgångsstatus som senare sonderingsmått kan jämföras med. Man bör sedan sondera runt implantaten årligen för att det ska vara möjligt att upptäcka tidiga förändringar. Ibland kan det vara svårt att sondera beroende på utformningen av suprakonstruktion, men oftast kommer man åt att sondera vid åtminstone en yta. Röntgen behövs som ett komplement till den kliniska di-





**Figur III. Före respektive efter icke-kirurgisk behandling.**

agnostiken. Röntgenbilder som tagits när supra-konstruktionen satts på plats jämförs med nytagna röntgenbilder för att konstatera eventuella benförluster runt implantaten. Röntgenbilderna ska vara tagen så att gångorna på implantaten är friprojicerade. Om det inte tidigare funnits benförlust vid implantatet och det inte finns några kliniska tecken på inflammation (blödning vid sondering) kan man avvakta med röntgen. Om pus och/eller blödning registreras kliniskt bör den kliniska undersökningen kompletteras med röntgenbilder. Upptäcker man förlust av ben vid implantatet samtidigt som det blöder och/eller kommer pus vid sondering, har patienten peri-implantit. För att undvika utveckling av peri-implantit är det viktigt att kontinuerligt registrera och vid behov åtgärda tidiga tecken på infektion kring implantaten. Vid peri-implantit ses röntgenologiskt ofta en kraterformad marginal defekt runt implantatet. Benförlusten är cirkulär och kan kliniskt bestå av en kraterformad defekt

med flera väggar, alternativt avsaknad av buccal och/eller lingual vägg (figur II). Som regel har patienten inga eller mycket små kliniska symtom och peri-implantit är precis som parodontit en »tyst sjukdom«.

#### **Prevalens av peri-implantär mukositis och peri-implantit**

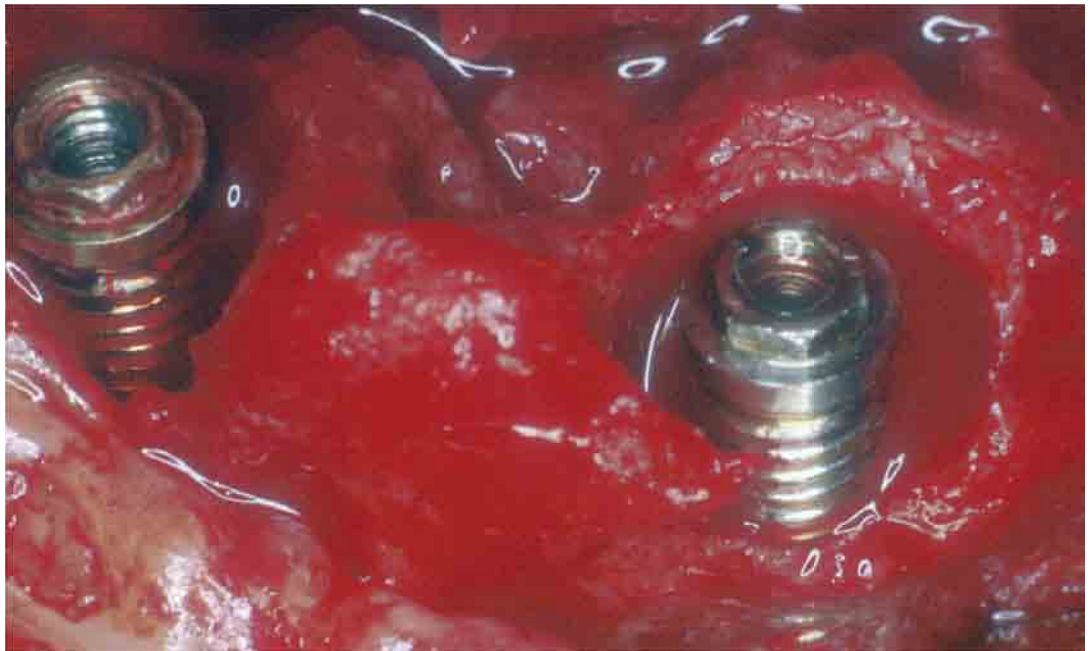
I två nyligen publicerade svenska studier har prevalensen av peri-implantit undersökts. Fransson et al [3] rapporterade att 28 procent av patienterna hade peri-implantit, definierat som benförlust på röntgen och kliniska tecken på inflammation. Om peri-implantit definieras på samma sätt visar Roos-Jansåker et al [2] att upp till cirka 50 procent av patienterna har minst ett implantat som är drabbat av peri-implantit. Om peri-implantit däremot definieras som en benförlust  $\geq 3$  gångors benförlust sedan ettårskontrollen, blir prevalensen 16 procent av patienterna. Patienter som röker och/eller har förlorat sina tänder till följd av parodontit riskerar i större utsträckning peri-implantit än andra patientgrupper [4]. Det är viktigt att patienten informeras och att den framtida stödbehandlingen av patienten anpassas efter detta.

#### **Behandling**

Estetiska och fonetiska krav styr ofta utformningen av den protetiska konstruktionen. Detta innebär inte så sällan att patienten kan få svårt med munhygien runt sina implantat. I vissa fall kan det vara helt omöjligt för patienten att rengöra runt om implantaten. När mukosan sedan svullnar som en följd av inflammationsreaktionen, försämras åtkomligheten ytterligare. Protetikens utformning bör ta hänsyn till att patienten måste kunna rengöra konstruktionen. För äldre patienter kan en protetisk ersättning med stora approximalrum och långa distanser eller eventuellt en täckprotes vara det lämpligaste behandlingsalternativet även om man då måste ge avkall på estetiken. En viktig del i behandlingen av peri-implantär mukositis och peri-implantit är att vid behov justera den protetiska konstruktionen så att det blir möjligt för patienten att utföra munhygieniska åtgärder. En patient som förstår allvaret i sin sjukdom accepterar oftast en konstruktion med »större mellanrum«, för att lättare kunna hålla den ren och förbättra prognosen.

#### **Icke-kirurgisk behandling av peri-implantit**

Det första steget vid behandlingen är att eliminera infektionen (figur III). Mekanisk behandling av peri-implantär mukositis kan vara effektiv. En tilläggsbehandling av antimikrobiella substanser kan också förbättra den kliniska situationen. Förekomsten av gångor och en ofta rå ytstruktur gör emellertid att det är mycket svårt att på ett effektivt sätt mekaniskt eliminera mikrofloran från implantatytan när den har blivit exponerad



Figur IV. Kirurgisk friläggning av bendestruktionerna kring två implantat.

för biofilmen. De studier som finns indikerar att en icke-kirurgisk mekanisk behandling av peri-implantit är otillräcklig för att få läkning av infektionen [5]. Metoder som har använts är mekanisk rengöring med titan- eller kolfiberkyrletter, användning av plastöverdragna spetsar till ultraljudsapparater, laserbehandling, munsköljning med antibakteriella substanser och användning av lokal antibiotika.

Lokal antibiotika har visat sig ha positiv tilläggseffekt i samband med mekanisk behandling av peri-implantit.

#### Kirurgisk behandling

Kirurgisk friläggning av de infekterade implantaten medger en bättre åtkomlighet av implantatytan (figur IV). Vi har i djurmodeller visat att det går att få ett tidigare infekterat implantat att osseointegrera efter mekanisk + kemisk rengöring av implantatytan. Att använda metoder som innefattar benplastik är inte så tilltalande som behandlingsalternativ i överkäkens frontregion. I de studier som vi publicerat har vi funnit att det, i varje fall på kort sikt, tycks möjligt att med användning av bensubstitut erhålla viss defekutfyllnad och kliniskt goda resultat som avspeglas i reducerat fickdjup och mindre blödning [6, 7].

#### Aktuella forskningsprojekt

Vid Högskolan i Kristianstad pågår, i samarbete med kolleger i Bern, Gävle, Dublin, Halmstad och Uppsala, flera studier för att utvärdera olika behandlingsmodeller som används vid behandling av peri-implantär mukositis och peri-implantit. Vi studerar om det finns skillnader i läkningssvar

och påverkan på mikrofloran efter olika typer av mekanisk behandling av peri-implantär mukositis och peri-implantit. Andra frågeställningar vi arbetar med är kopplade till användning av generell antibiotika respektive effekten av laserbehandling i samband med peri-implantitbehandling. Forskargruppen arbetar också med att utvärdera olika regenerativa modeller för att finna nya och bättre behandlingsmodeller av peri-implantit.

#### REFERENSER

- Berglundh T, Persson L, Klinge B. A systematic review of the incidence of biological and technical complications in implant dentistry reported in prospective longitudinal studies of at least 5 years. *J Clin Periodontol* 2002; 29 (Suppl 3): 197–212: discussion 232–3.
- Roos-Jansåker AM, Lindahl C, Renvert H, Renvert S. Nine- to fourteen-year follow-up of implant treatment. Part II: presence of peri-implant lesions. *J Clin Periodontol* 2006a; 33: 290–5.
- Fransson C, Lekholm U, Jemt T, Berglundh T. Prevalence of subjects with progressive bone loss at implants. *Clin Oral Implants Res* 2005; 16: 440–6.
- Roos-Jansåker AM, Renvert H, Lindahl C, Renvert S. Nine- to fourteen-year follow-up of implant treatment. Part III: factors associated with peri-implant lesions. *J Clin Periodontol* 2006b; 33: 296–301.
- Renvert S, Roos-Jansåker AM, Caffey N. Non-surgical treatment of peri-implant mucositis and peri-implantitis: A literature review. *J Clin Periodontol* 2008; 35 (suppl 8): 316–32.
- Roos-Jansåker AM, Renvert H, Lindahl C, Renvert S. Surgical treatment of peri-implantitis using a bone substitute with or without a resorbable membrane: a prospective cohort study. *J Clin Periodontol* 2007a; 34: 625–32.
- Roos-Jansåker AM, Renvert H, Lindahl C, Renvert S. Submerged healing following surgical treatment of peri-implantitis: a case series. *J Clin Periodontol* 2007b; 34: 723–7.

#### Forskargruppen

består av Stefan Renvert, Ahmad Aghadezdeh, Noel Claffey, Hadar Hallström, Anders Holmlund, Catrine Isehede, Ann-Marie Roos-Jansåker, Christel Lindahl, Susanne Lindgren, Ulla Lundström, Maria Olofsson, Rutger Persson, Iainnis Polyzois och Sven Scholander.