Radiologiska undersökningar av visdomständer granskas

SAMMANFATTAT En granskning har gjorts av den radiologiska undersökningens roll inför avlägsnande av visdomständer i underkäken.
Studien visar att panoramaröntgen eller intraorala bilder är tillräckliga i de flesta fall. Om relationen tand/kanal inte kan visualiseras med konventionella metoder bör volymtomografi utföras.

Referentgranskad Accepterad för publicering 9 februari 2009

Anders Öhman
Ötdl i oral radiologi, avd för Radiologi, Sunderby sjukhus, Luleå.
E-post: anders.ohman@nll.se
Ulf Blombäck
Verksamhetschef, ötdl i oral kirurgi, Käk- och munsjukdomar, Sunderby sjukhus, Luleå.
Lennart Flygare
Odont dr, ötdl i oral radiologi, avd för Radiologi, Sunderby sjukhus, Luleå.

TIDIGARE PUBLICERAD
Texten är en något omarbetad version av tidigare publicerad artikel i Clinical Oral Investigations.

Extraktion eller operativt avlägsnande av visdomständer är ett vanligt förekommande kirurgiskt ingrepp inom tandvården. Som regel är ingreppet relativt enkelt med liten risk för skador på intilliggande strukturer. I en del fall föreligger dock nära relation mellan visdomstanden och mandibularkanal eller den linguala benplattan. I en icke försumbar andel av dessa svårare fall uppstår temporära eller permanenta skador på n alveolaris inferior eller n lingualis [1–8]. I en retrospektiv studie omfattande patienter med postoperativa neurosensoriska störningar visades att visdomstandskirurgi är den vanligaste orsaken till permanenta skador på n alveolaris inferior, vanligare än både implantatkirurgi och ortognat kirurgi [9]. En annan allvarlig komplikation vid avlägsnande av visdomständer i underkäken är displacering av rötter till munbotten, något som kan ge upphov till livshotande infektioner. Därför är en adekvat radiologisk undersökning en fundamental del av den preoperativa utredningen vid visdomstandskirurgi.

På senare tid har moderna radiologiska metoder med möjlighet till tredimensionell återgivning till relativt låg dos så som volymtomografi, även kallat Cone Beam CT (CBCT), eller konventionell datortomografi (DT) blivit ett mycket användbart verktyg för preoperativ bedömning av visdomständer i underkäken.

Syftet med denna artikel är att kritiskt granska den preoperativa radiologiska utredningens roll inför avlägsnande av visdomständer i underkäken och att föreslå en strategi för preoperativ radiologisk undersökning av visdomständer baserat på tillgängligt vetenskapligt underlag och klinisk erfarenhet.

KRAV PÅ DEN RADIOLOGISKA UNDERSÖKNINGEN

Den radiologiska undersökningen har flera uppgifter att fylla. Förutom att utgöra ett beslutsunderlag för korrekt bedömning av förekomst av patologi och tandens läge och anatomi ska den även fungera som en kirurgisk karta för att underlätta ingreppet. Därför bör den radiologiska undersökningen ge information inte bara om visdomstanden utan också om omgivande ben och angränsande tänder.

Den viktigaste bedömningen avseende visdomstandens rötter är att klargöra relationen till mandibularkanalen, men rötternas antal, form och grad av utveckling liksom rötternas djup i det alveolära benet är också av intresse. Även visdomstandens orientering i sagittalplanet, vinkling i buckolingual riktning, storlek och form på kronan samt eventuell karies eller resorption bör noteras. Bedömningen av omgivande ben inkluderar ramus mandibulaes position i förhållande till visdomstanden, benets struktur och täthet samt eventuell förekomst av patologi så som cystor, tumörer eller tecken på perikoronala infektioner.

Även andramolaren bör granskas då status på denna tand kan påverka behandlingsbeslutet. Ibland är det bästa alternativet att avlägsna en andramolar med dubiös prognos och behålla visdomstanden.

Om panoramabild finns tillgänglig bör även överkäken bedömas då en elongerad visdomstand i överkäken kan vara orsaken till återkommande perikoronitbesvär i underkäken.

RÖNTGENUNDERSÖKNINGENS BERÄTTIGANDE

I denna artikel beskrivs radiologiska metoder varierade från enkla översiktsbilder till sofistikerade tekniker som ger detaljerad information. Frågan är dock vilken teknik som ska användas och när?

Den övergripande princip som bör styra alla radiologiska utredningar är att *patientens nytta av undersökningen ska väga tyngre än den risk undersökningen utgör*. När man tagit beslut om att radiologisk undersökning bör utföras ska ALARA-principen beaktas. ALARA står för As Low As

Reasonably Achievable och innebär att man ska använda *den radiologiska teknik som till minsta möjliga stråldos levererar tillräcklig information*. Detta innebär att beslut om radiologisk undersökning, precis som vid andra preoperativa diagnostiska test, bör baseras på en principiell förståelse av testets användbarhet. För att kunna fastställa sådana principer krävs evidensbaserad information om metodens diagnostiska egenskaper (sensitivitet, specificitet, prediktiva värden med mera) samt information om hur metodens diagnostiska information påverkar det kliniska resultatet, i engelskspråkig litteratur benämnt therapeutic efficacy [10]. Tyvärr är sådan information mycket sparsam när det gäller preoperativ radiologisk utredning av visdomständer.

En PUBMED-sökning på MESH-termerna Molar, Third och Radiography resulterade i 332 artiklar, varav 89 hade MESH-termerna som »major topics«. Av dessa artiklar bedömdes 30 som relevanta med avseende på preoperativ radiologisk bedömning av visdomständer i underkäken [5, 11–39]. Samtliga dessa artiklar uppfyllde dock endast lågt vetenskapligt bevisvärde enligt kriterier uppsatta av Limchaichana et al [40]. Eftersom det vetenskapliga underlaget vad gäller nyttan av preoperativ radiologisk undersökning av visdomständer är otillräckligt tvingas vi således fortfarande till stor del lita på individuella kliniska beslut.

Några generella principer låter sig dock formuleras: Preoperativ radiologisk undersökning kan vara indicerat när

- resultatet av undersökningen förväntas påverka behandlingsbeslutet och/eller behandlingsresultatet
- dokumentation av preoperativa lesioner för framtida bedömning av behandlingsresultat behövs.

Otillräckliga men tyvärr ibland förekommande anledningar för radiologisk undersökning är

- för att tillfredsställa vår egen nyfikenhet
- av enbart medikolegala skäl
- för att kunna erhålla ekonomisk ersättning från tredje part (exempelvis försäkringskassa).

RADIOLOGISKA METODER

Konventionell röntgen

1. Intraorala bilder

Intraoral röntgen är den vanligaste metoden för bedömning av visdomständer i underkäken då det är en teknik som är tillgänglig för alla tandläkare. Trots detta är den vetenskapliga dokumentationen av denna teknik ytterst sparsam. Eftersom intraorala röntgenbilder är tvådimensionella bilder av ett tredimensionellt objekt förekommer ofta överlappningar som döljer eller försvårar identifikationen av intressanta strukturer. Genom att använda parallaxteknik där minst två bilder med skillnad i horisontell eller vertikal vinkling exponeras kan den anatomiska relationen mellan olika strukturer fastställas. Denna teknik är särskilt användbar vid preoperativ röntgenundersökning av visdomständer i underkäken eftersom relationen mellan tand och mandibularkanal i de allra flesta fall kan fastställas [41–43]. Begränsande faktorer för användandet av intraorala bilder är förutom problemet med överlappande strukturer även kraven på patientkooperation samt svårigheter att kunna placera filmen så långt bak att posteriort belägna strukturer så som visdomstanden kan avbildas.

»Den övergripande princip som bör styra alla radiologiska utredningar är att patientens nytta av undersökningen ska väga tyngre än den risk undersökningen utgör.«

2. Panoramaröntgen

Panoramaröntgentekniken ger i en enda bild en översikt av båda käkarna. Dess fördelar är låg stråldos samt bekvämlighet för patienten. Panoramabilden ger information om samtliga visdomständer i en och samma bild och möter många av de krav som ställs på en preoperativ undersökning av visdomständer i underkäken.

Panoramatekniken ensam, utan komplettering av andra radiologiska tekniker, har dock klara begränsningar. Panoramabilden ger visserligen information om mandibularkanalens position i vertikalplanet men ingen information om dess position i buckolingual riktning. Man kan därför inte avgöra huruvida kanalen löper buckalt, lingualt eller genom rotpaketet när det föreligger överlappning mellan kanal och rötter. Dessutom kan mandibularkanalens position i vertikalled lätt misstolkas på grund av snedprojektioner och den varierande förstoringsgraden i olika delar av panoramabilden. Studier har också visat att panoramaröntgens förmåga att rätt klassificera tandretentionsgrad är lägre än 50 procent [44]. Eftersom panoramatekniken producerar ett skärpeskikt av begränsad bredd kan även små fel i positionering av patienten kraftigt reducera möjligheten att bedöma fina detaljer så som rotanatomi då tandrötterna riskerar att hamna utanför skärpeskiktet om de böjer av i buckal eller lingual riktning. Olika studier har visat att metoden har begränsad förmåga att avgöra rotantal eller att demonstrera rotmorfologi [11–14].

Enligt vårt förmenande kan panoramabild vara tillräcklig för preoperativ värdering i de fall där rotanatomin är okomplicerad samt mandibularkanal och rotpaket inte överlappar varandra (fi-

»... man ska använda den radiologiska teknik som till minsta möjliga stråldos levererar tillräcklig information.«

Figur 1.
Enbart panoramaundersökning kan vara tillräckligt i ett fall som detta där 38 och 48 uppvisar okomplicerad rotanatomi och mandibularkanalen har ett inferiort förlopp, på avstånd från rötterna.

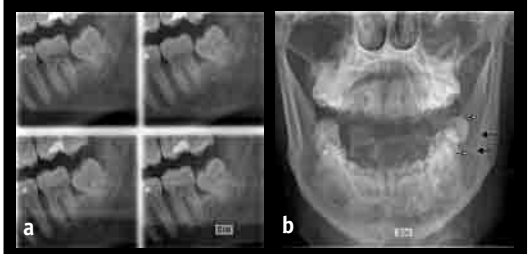

Figur 2.
a) Stereografiska bilder framställda med Scanora®-utrustning. Med hjälp av stereoskopisk kikare kan en 3-dimensionell bild uppfattas.
b) Posteroanterior bild. Relationen mellan mandibularkanal (pilar) och tandrötter i lateralled kan tydligt ses med denna teknik.

gur I). I alla andra fall finns skäl att utvidga den radiologiska undersökningen!

3. Andra extraorala tekniker
Många moderna multifunktionella panoramamaskiner kan producera så kallade scanogram med hjälp av parallaxprincipen (figur II a). Denna metod möjliggör förutom sedvanlig tolkning med parallaxmetoden även stereografisk granskning av det undersökta området och har flera praktiska fördelar jämfört med den intraorala tekniken. Visdomstanden kan avbildas oavsett läge i käken och kraven på patientkooperation är låga.

Scanogram har rapporterats vara överlägset panoramaröntgen och intraorala bilder för att utröna antal och position på rötter samt jämförbar med dessa tekniker för att utröna relationen kanal/visdomstand [38, 39, 45].

En användbar kompletterande projektion till panoramaröntgen och parallaxbilder är gapande posteroanterior (PA) bild. Med denna projektion kan som regel både relation mellan tand och mandibularkanal såväl som visdomstandens lutning i bucko-lingualled bedömas. I de allra flesta fall där intraorala bilder eller scanogram inte är tillräckligt för att bestämma mandibularkanalens bucko-linguala position framgår relationen mellan kanalen och tandrötterna tydligt på gapande PA-bild (figur II b).

Konventionell tomografi
Vid konventionell tomografi utför röntgenrör och film komplexa rörelser i flera riktningar för att framställa radiografiska skikt av det undersökta objektet. Konventionell tomografi har rapporterats kunna rätt identifiera mandibularkanalen i mer än 97 procent av fallen [25, 28, 46]. Teknikens nackdelar är emellertid enligt vår erfarenhet främst dess begränsade förmåga att i fall med nära relation mellan kanal och rötter kunna avbilda den precisa anatomin på grund av teknikens inneboende suddighet och släpskuggor. Tekniken har också begränsningar i förmågan att avbilda mjukvävnad. Därför har konventionell tomografi på senare år i stor utsträckning ersatts av Datortomografi (DT) och Volymtomografi, på engelska benämnt Computed Tomography (CT) respektive Cone-Beam Computed Tomography (CBCT).

Datortomografi (DT)
Oavsett vilken teknik som används har slätröntgen klara begränsningar i förmågan att tillåta utvärdering av tredimensionella relationer så som rotanatomi eller mandibularkanalens förlopp. För detaljerad preoperativ kartläggning eller visualisering av subtila benförändringar är datortomografi överlägset slätröntgen.

Datortomografi innebär i princip att en solfjäderformad, tunn röntgenstråle passerar genom objektet i många olika vinklar i syfte att skapa radiografiska tvärsnitt av objektet. Strålningen som passerar objektet samlas upp i en rad detektorer där den alstrar elektriska laddningar. Mätvärdena som samlats in av detektorerna digitaliseras till bildelement (pixlar) med kända dimensioner. Gråskaleinformationen i varje individuell pixel rekonstrueras därefter baserat på röntgenstrålningens attenuering längs med strålriktningen. Moderna datortomografer använder kontinuerlig röntgenavsökning (Spiral-DT eller multidetektor datortomografi (MDCT)), vilket möjliggör volymetrisk (tredimensionell) avbildning och multipla bildrekonstruktioner av hög kvalitet i flera olika plan.

Datortomografi har traditionellt ansetts vara en högdosteknik men med senare tids utveckling av multidetektor-DT och lågdosprotokoll anpassade till den diagnostiska frågeställningen stämmer inte detta längre då stråldoser under 0,15 mSv är fullt möjligt med bibehållen diagnostisk bildkvalitet [47–49].

Cone Beam Computed Tomography (CBCT)
Den huvudsakliga skillnaden mellan konventionell datortomografi och CBCT är att CBCT använder en platt skärmdetektor i stället för en eller flera rader av röntgendetektorer. Detta möjliggör att man kan samla in all information som behövs för att rekonstruera den undersökta volymen un-

Figur 3. CBCT-bilder i 3 plan.
a) Axial b) sagittal och c) frontal bild. Notera den högre detaljrikedomen i dessa bilder jämfört med »konventionell« datortomografi. Mandibularkanalens förlopp lingualt om den superiora roten kan tydligt ses (pil).

BILDMATERIALET VÄNLIGEN STÄLLT TILL FÖRFOGANDE AV EVA KLINTSTRÖM, ODONTOLOGISK RADIOLOGI, UNIVERSITETSSJUKHUSET LINKÖPING.

Figur 4.
a) Beskuren panoramabild där kanalen tecknas som ett mörkt band över rötterna 48. Ett radiologiskt utseende som associeras med nära relation tand/kanal.
b–c) Datortomografiska bilder.
b) Axial bild där mandibeln betraktas underifrån.
c) Frontal bild där mandibeln betraktas framifrån. Mandibularkanalen förlöper lingualt, inklämd mellan tandrötter och en uttunnad lingual kompakta (pilar).

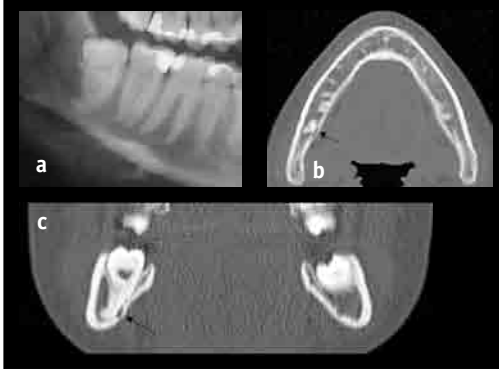

der en enda rotation. I praktiken resulterar detta i bilder med högre spatiell upplösning än i dagens datortomografer och vanligen, men inte alltid, till en lägre röntgendos. Doser mellan 0,05 och 0,6 mSv för maxillofaciala undersökningar har rapporterats [50]. Många CBCT-system är designade speciellt för hårdvävnadsavbildning i det dentomaxillofaciala området och användningen av CBCT inför dentala behandlingar har ökat lavinartat på senare år. Denna teknik möjliggör tredimensionella avbildningar av ansiktsskelettet med minimal förvrängning, men till en lägre apparatkostnad och enklare undersökningsteknik jämfört med traditionella datortomografer. Då man med CBCT kan framställa bilder med hög detaljrikedom lämpar den sig utmärkt för dentoalveolär diagnostik (figur III).

Övriga radiologiska metoder

Andra radiologiska metoder som magnetresonanstomografi (MR), ultraljud och TACT (Tuned Aperture Computed Tomography) har också använts i samband med utredning av visdomständer. TACT kan anses vara av mer experimentell natur medan MR och ultraljud i framtiden kan komma att spela en roll för utvärdering av postoperativa nervskador [21, 51–55].

DISKUSSION OCH LITTERATURÖVERSIKT

Vid genomgång av litteraturen får man lätt intrycket att målet med den radiologiska undersökningen enbart är att fastställa om det föreligger nära relation mellan mandibularkanal och tandrötter indikerande behov av försiktighet vid avlägsnande av visdomstanden. Detta anser vi vara en otillräcklig strategi.

Exakt kunskap om de anatomiska förhållandena är en förutsättning för en individuellt anpassad, optimerad och effektiv kirurgisk procedur. Om till exempel mandibularkanalen löper lingualt om roten är allmän försiktighet vid avlägsnande inte optimal handläggning, utan den mest adekvata kirurgiska tekniken är effektivt avlägsnande av tillräckligt mycket buckalt ben för att undvika kompression av nervskidan och fraktur av linguala benplattan (figur IV). Ett helt annat kirurgiskt angreppssätt blir givetvis nödvändigt med en buckalt förlöpande mandibularkanal (figur V).

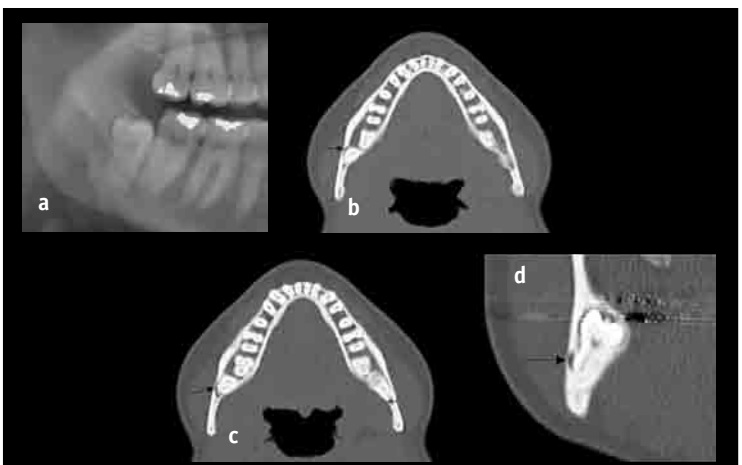

Figur 5.
a) Beskuren panoramabild. Observera det likartade utseende med figur 4 a.
b–d) Datortomografiska bilder.
b–c) Axial och d) frontal bild avslöjar buckalt belägen mandibularkanal samt uttunnad buckal kompakta (pilar) vilket nödvändiggör ett helt annat kirurgiskt handläggande i detta fall.

I flera artiklar har det rapporterats att buckalt förlopp av mandibularkanalen är det vanligaste i ett oselekterat patienturval [25, 27, 45]. Mahasantipya et al [56] angav att inferior position är vanligast och Öhman et al [57] fann att lingual position på mandibularkanalen var den vanligaste hos patienter där det föreligger en nära relation mellan kanalen och visdomstandens rötter. Den stora diskrepansen avseende kanalens position i de olika studierna kan sannolikt hänföras till olika inklusionskriterier.

Även om incidensen av postoperativ dysestesi av nervus alveolaris inferior generellt är låg är fortfarande visdomstandskirurgi den främsta orsaken till neurosensorisk störning av denna nerv. Temporära skador hos 0,4–5,5 procent och permanent nervskada hos 0,1–1,0 procent av patienter som genomgått visdomstandskirurgi har rapporterats [2, 35, 58–59]. Flera källor i litteraturen rapporterar dock att incidensen ökar dramatiskt när det föreligger nära anatomisk relation mellan mandibularkanalen och visdomstanden. Nervskador i så mycket som 23–60 procent av fallen i selekterade material har rapporterats [4–6, 8]. Därför har många försök gjorts att använda olika radiografiska tecken, huvudsakligen från panoramaröntgenbilder, för att kartlägga eventuella samband mellan nära relation kanal/rötter och risk för postoperativa skador på nervus alveolaris inferior. Radiografiska tecken så som mörkt band över rötterna, avbrott i de radiopaka linjer som markerar kanalens begränsning, deviation i kanalens förlopp och, i mindre utsträckning, försnävning av kanalen har visats vara kopplade till ökad frekvens av neurosensoriska störningar samt till en nära relation mellan visdomstand och mandibularkanal [4, 6, 8, 17, 29, 34, 60].

Figur 6. CBCT-bilder.
a) Sagittal bild som tydligt visar på den komplicerade rotanatomin.
b) Frontal bild där mandibularkanalen lätt kan identifieras (pil).
c) Axial bild. Distal rot belägen i lingual kompakta och med tveksam bentäckning.

BILDMATERIALET VÄNLIGEN STÄLLT TILL FÖRFOGANDE AV EVA KLINTSTRÖM, ODONTOLOGISK RADIOLOGI, UNIVERSITETSSJUKHUSET LINKÖPING.

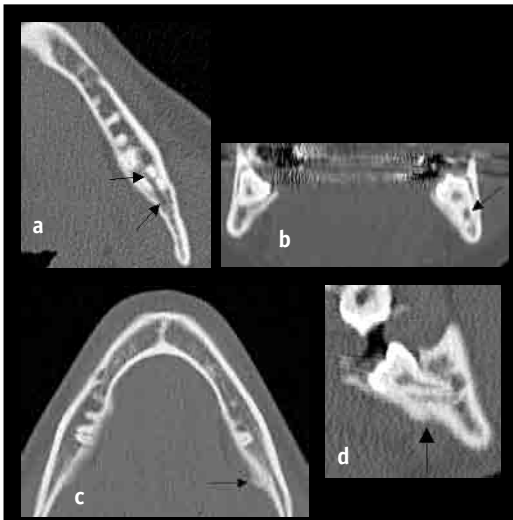

Figur 7. Datortomografi.
a) Axial och b) frontal bild. Mandibularkanalen förlöper mellan rötterna på 48 (pilar).
c) Axial och d) frontal bild. Ett annat fall där distala roten penetrerar lingual kompakta (pilar).

Detta hjälper dock föga i den kliniska situationen då förekomst eller avsaknad av dessa tecken på panoramaröntgen vare sig kan prediktera eller exkludera att det föreligger nära relation mellan visdomstand och mandibularkanal. Även om det fanns säkra tecken för att prediktera nära relation mellan kanal och tand utifrån panoramaröntgen skulle man fortfarande sakna detaljerad information om kanalens position och förlopp. Då denna kunskap har avgörande betydelse för den kirurgiska behandlingen bör den preoperativa radiologiska undersökningen tillhandahålla detaljerad anatomisk information – en kirurgisk karta. På senare tid har avbildning i tre plan med Datortomografi eller Cone-Beam CT rekommenderats när radiologiska tecken indikerande nära relation kanal/visdomstand föreligger på panoramaröntgenbild [29, 61] eller när mandibularkanalens förlopp ej kan bestämmas med hjälp av konventionella radiologiska metoder [57].

Datortomografi har en överlägsen förmåga att visualisera mandibularkanalen [62] och används ofta som gyllene standard för att utvärdera andra radiologiska tekniker.

I en nyligen publicerad studie [63] visades CBCT vara lika bra som MDCT för linjära mätningar i mandibeln. Detta gör det rimligt att anta att CBCT har lika hög validitet som DT avseende förmågan att korrekt lokalisera mandibularkanalen. Hashimoto och medarbetare baserade sig på en experimentell studie när de påstod att CBCT har högre validitet än MDCT för att avbilda små anatomiska detaljer i det maxillofaciala området [64] och deras påståenden stöds delvis av andra studier rörande temporalbenet [65]. Den största

fördelen med DT och CBCT med hänsyn till avbildning av visdomständer är deras förmåga att tillhandahålla precis anatomisk information.

VÅR ERFARENHET

Vid Sunderby sjukhus har vi sedan år 2000 rutinmässigt genomfört preoperativ datortomografi på patienter remitterade till avdelningen för käk- och munsjukdomar och där relation mellan mandibularkanal/visdomstand inte säkert kan fastställas med slätröntgentekniker. Vi har sålunda årligen genomfört datortomografiska undersökningar på 40–50 patienter av de cirka 250 vars underkäksåttor årligen avlägsnas kirurgiskt vid sjukhuset. Notera att dessa 250 patienter har remitterats från allmäntandvård och representerar ett selekterat urval av visdomständer som har bedömts vara komplicerade att kirurgiskt avlägsna. Vid dessa undersökningar föreligger alltid nära relation mellan rötter och mandibularkanal. Frekvent ses också uttunning/perforation av lingual kompakta av rot eller kanal, rötter som omsluter mandibularkanalen eller nischbildning på rötterna. Sådana fynd påverkar den kirurgiska behandlingen och kan inte påvisas med andra radiologiska tekniker än DT eller CBCT (figur III–VII).

Sedan vi år 2000 introducerade rutinmässig preoperativ DT-undersökning av selekterade fall enligt ovan har det inte inträffat något fall med permanent nervskada i samband med visdomstandskirurgi vid Sunderby sjukhus. Det är därför vår övertygelse att volymtomografi så som DT eller CBCT i utvalda fall, när slätröntgen inte klart kan visa relationen mellan tandrötter och mandibularkanal, ger ett bättre underlag för preoperativ riskbedömning och beslutsfattande huruvida man ska operera eller avvakta. Då operationsbeslutet bör baseras på informerat samtycke från patienten är dessa grundläggande fakta av stor betydelse. Därtill underlättas den kirurgiska proceduren av säker vetskap om de anatomiska förhållandena, vilket minimerar risken för peroperativa komplikationer.

Lämpliga DT-protokoll med optimerad stråldos för preoperativ utvärdering av visdomständer har tidigare presenterats i litteraturen [66]. Det faktum att avlägsnande av visdomständer är den huvudsakliga etiologin till neurosensoriska störningar av n alveolaris inferior [9] och den höga incidensen av neurosensoriska störningar, både av n lingualis och n alveolaris inferior, associerade till visdomstandskirurgi är oroande och indikerar behov av ett paradigmskifte gällande preoperativ utvärdering av visdomständer.

SAMMANFATTNING

Vi föreslår följande strategi för preoperativ radiologisk utvärdering inför avlägsnande av visdomständer i underkäken:

Panoramaröntgenbild och/eller intraorala röntgenbilder är tillräckligt i flertalet fall, speciellt om det inte är någon överlappning mellan rötter och mandibularkanal.

Om relationen mellan kanal/tandrötter inte framgår tydligt baserat på panorama- och intraorala bilder är komplettering med gapande PA-projektion tillräckligt i de flesta fall.

När ovanstående röntgenundersökningar ej tydligt kan visualisera relationen mellan kanal/rötter är volymtomografi med hjälp av DT eller CBCT indicerat.

Om denna strategi följs strikt och kombineras med skonsam och individuellt anpassad kirurgisk teknik anpassad efter röntgenfynden, är det vår övertygelse och erfarenhet att permanent nervskada som en följd av visdomstandskirurgi är en i det närmaste undvikbar komplikation.

REFERENSER

2. Carmichael FA, McGowan DA. Incidence of nerve damage following third molar removal: a West of Scotland Oral Surgery Research Group study. Br J Oral Maxillofac Surg 1992; 30 (2): 78–82. Review.

4. Howe GL, Poyton HG. Prevention of damage to the inferior dental nerve during the extraction of mandibular third molars. Br Dent J 1960; 199: 355–63.

8. Rud J. Third molar surgery: relationship of root to mandibular canal and injuries to the inferior dental nerve. Tandlaegebladet 1983; 87 (18): 619–31.

9. Libersa P, Savignat M, Tonnel A. Neurosensory disturbances of the inferior alveolar nerve: a retrospective study of complaints in a 10-year period. J Oral Maxillofac Surg 2007; 65 (8): 1486–9.

10. Fryback DG, Thornbury JR. The efficacy of diagnostic imaging. Med Decis Making 1991; 11: 88–94.

12. Bell GW. Use of dental panoramic tomographs to predict the relation between mandibular third molar teeth and the inferior alveolar nerve. Radiological and surgical findings and clinical outcome. Br J Oral Maxillofac Surg 2004; 42 (1): 21–7.

25. Kaeppler G. Conventional cross-sectional tomographic evaluation of mandibular third molars. Quintessence Int 2000; 31(1): 49–56.

36. Susarla SM, Dodson TB. Preoperative computed tomography imaging in the management of impacted mandibular third molars. J Oral Maxillofac Surg 2007; 65 (1): 83–8.

38. Wenzel A, Aagaard E, Sindet-Pedersen S. Evaluation of a new radiographic technique: diagnostic accuracy for mandibular third molars. Dentomaxillofac Radiol 1998; 27 (5): 255–63.

40. Limchaichana N, Petersson A, Rohlin M. The efficacy of magnetic resonance imaging in the diagnosis of degenerative and inflammatory temporomandibular joint disorders: a systematic literature review. Oral Surg Oral Med Oral Pathol Oral Radiol Endod 2006; 102 (4): 521–36.

47. Ohman A, Kull L, Andersson J, Flygare L. Radiation doses in examination of lower third molars with computed tomography and conventional radiography. Accepted for publication Dentomaxillofac Radiol.

50. Ludlow JB, Davies-Ludlow LE, Brooks SL, Howerton WB.Dosimetry of 3 CBCT devices for oral and maxillofacial radiology: CB Mercuray, NewTom 3G and i-CAT. Dentomaxillofac Radiol 2006; 35 (4): 219–26. Erratum in: Dentomaxillofac Radiol 35: 392.

57. Ohman A, Kivijärvi K, Blombäck U, Flygare L. Pre-operative radiographic evaluation of lower third molars with computed tomography. Dentomaxillofac Radiol 2006, 35 (1): 30–5.

60 Rood JP, Shehab BA. The radiological prediction of inferior alveolar nerve injury during third molar surgery. Br J Oral Maxillofac Surg 1990; 28 (1): 20–5.

61. Dodson TB. Role of computerized tomography in management of impacted mandibular third molars. NY State Dent J 2005; 71 (6): 32–5.

62. Yang J, Cavalcanti MG, Ruprecht A, Vannier MW. 2-D and 3-D reconstructions of spiral computed tomography in localization of the inferior alveolar canal for dental implants. Oral Surg Oral Med Oral Pathol Oral Radiol Endod 1999; 87 (3): 369–74.

64. Hashimoto K, Kawashima S, Araki M, Iwai K, Sawada K, Akiyama Y. Comparison of image performance between cone-beam computed tomography for dental use and four-row multidetector helical CT. J Oral Sci 2006; 48 (1): 27–34.

66. Flygare L, Ohman A. Preoperative imaging procedures for lower wisdom teeth removal. Clin Oral Investig 2008 Dec;12(4): 291–302. Epub 2008 Apr 30.

För fullständig referenslista – var god kontakta förstеförfattaren.