

# Tannskader hos barn og ungdom

## Hvor ofte og hvor lenge bør vi kontrollere?

Ingeborg Jacobsen og Agneta Robertson

Tannskader kan føre til en rekke pulpale og periodontale komplikasjoner. Dessuten kan traume mot en primær incisiv forstyrre den videre vekst og utvikling av det permanente tannanlegget. I artikkelen blir diagnose og behandling av de hyppigst forekommende komplikasjoner diskutert. For permanente tenner relateres også komplikasjonene til diagnosen ved skadetidspunktet. Skadede tenner må i en oppfølgingsperiode kontrolleres klinisk og røntgenologisk med henblikk på mulige senfølger. Traumets alvorlighetsgrad, forventede komplikasjoner og pasientens alder ved skadetidspunktet avgjør hvor hyppig og lenge pasienten bør kontrolleres.

De fleste komplikasjoner diagnostiseres innen ett år etter skaden. I det permanente tannsett må likevel oppfølgingsperioden ikke avsluttes før alle senfølger er ferdigbehandlet, eller før en tapt eller ekstrahert tann er erstattet på en fullverdig måte. Skader i det primære tannsett bør kontrolleres inntil den primære tannen er felt og den permanente tannen er frembrudt.

Selv om førstehjelpen blir utført korrekt, kan en rekke posttraumatiske komplikasjoner utvikles i forbindelse med tannskador hos barn og ungdom. Det er derfor viktig at vi har gode oppfølgingsrutiner av alle tannskader. De kliniske og røntgenologiske kontroller kan eventuelt suppleres med foto [1].

For å kunne besvare spørsmålet "Hvor ofte og hvor lenge bør vi kontrollere?" må vi vite hvilke komplikasjoner som er sannsynlige. Vi må også vite hvor raskt etter skaden de forskjellige komplikasjoner kan diagnostiseres. I denne artikkelen gis en summarisk beskrivelse av pulpale og periodontale senfølger. For permanente tenner relateres dessuten de fleste komplikasjoner til diagnosen ved skadetidspunktet.

### Permanente tenner

Komplikasjoner:

- ❖ Obliterasjon
- ❖ Pulpanekrose
- ❖ Inflammatorisk rotresorpsjon (ekstern)
- ❖ Erstatningsresorpsjon (ekstern)
- ❖ Intern resorpsjon
- ❖ Tap av marginalt ben
- ❖ Cervikal rotresorpsjon (ekstern)

### Obliterasjon

Obliterasjon blir betraktet som respons på alvorlige skader av pulpas blod- og nerveforsyning. Pulpa beholder sin vitalitet, men det skjer en akseletert hårdvevsavleiring langs veggene i pulpakanalen. Diagnosen stilles røntgenologisk i løpet av 3 til 12 måneder etter skaden. Klinisk ses ofte gulaktig misfarging av tannkronen. På grunn av omfattende hårdvevsavleiring vil sensibilitetstesting gi usikre resultater.

Selv om røntgenbildet indikerer total oblite-

### Forfattere

Ingeborg Jacobsen, professor, dr odont; Klinikk for barnetannpleie og kariesprofylakse, Det odontologiske fakultet, Universitetet i Oslo, Norge.  
Agneta Robertson, bitrådende øvertandlækare. Avdelingen for pedodonti, Odontologiska fakulteten, Göteborgs universitet, Sverige.

rasjon, vil det alltid finnes en smal pulpastreng, og derved mulighet for senkomplikasjoner. Det er rapportert at 8–16 % av oblittererte tenner utvikler nekrose 5–20 år etter skaden [2–4]. Nekrosen manifesterer seg i form av apikal periodontitt.

*Terapi:* Årlig klinisk og røntgenologisk kontroll. Rotbehandling ved diagnose av apikal periodontitt.

*Prognose:* Periapikal tilheling (80 %) [5].

### Pulpanekrose

Nekrose er den vanligste posttraumatiske komplikasjonen, og kan utvikles etter alle typer traumer. Risikoen for nekrose er likevel størst etter replantasjon, intrusjon og lateral luksasjon (Tabell 1) og i tenner med avsluttet rotutvikling. De aller fleste nekroser diagnostiseres innen 3–4 måneder etter skaden, men det kan også ta 1–2 år før en sikker diagnose kan stilles [6–8].

Som regel utvikles pulpanekrose uten symptomer. Bare i sjeldne tilfeller registreres smerte eller perkusjonsømheter [6, 7]. Diagnosen må derfor baseres på en samlet vurdering av sensibilitetsreaksjon, tannkronens farge og røntgenologiske obser-

vasjoner.

*Sensibilitetstest:* Den elektriske sensibilitetstesten er et godt diagnostisk hjelpemiddel dersom funnene tolkes kritisk. Positiv respons umiddelbart etter skaden er en god indikasjon på fortsatt sensibilitet, selv om en forandring fra positiv til negativ ikke må utelukkes. Negativ reaksjon kan skyldes en temporær skade av nervevevet i apikalområdet. Skaden kan repareres, og reaksjonen blir positiv. En forandring fra negativ til positiv registreres oftest i løpet av de første måneder, men det kan også gå ett år eller mer før reaksjonen blir positiv. Negativ reaksjon isolert sett må derfor ikke tas som bevis på nekrose. Rotbehandling er ikke indisert før det foreligger minst ett annet klinisk eller røntgenologisk tilleggsfunn.

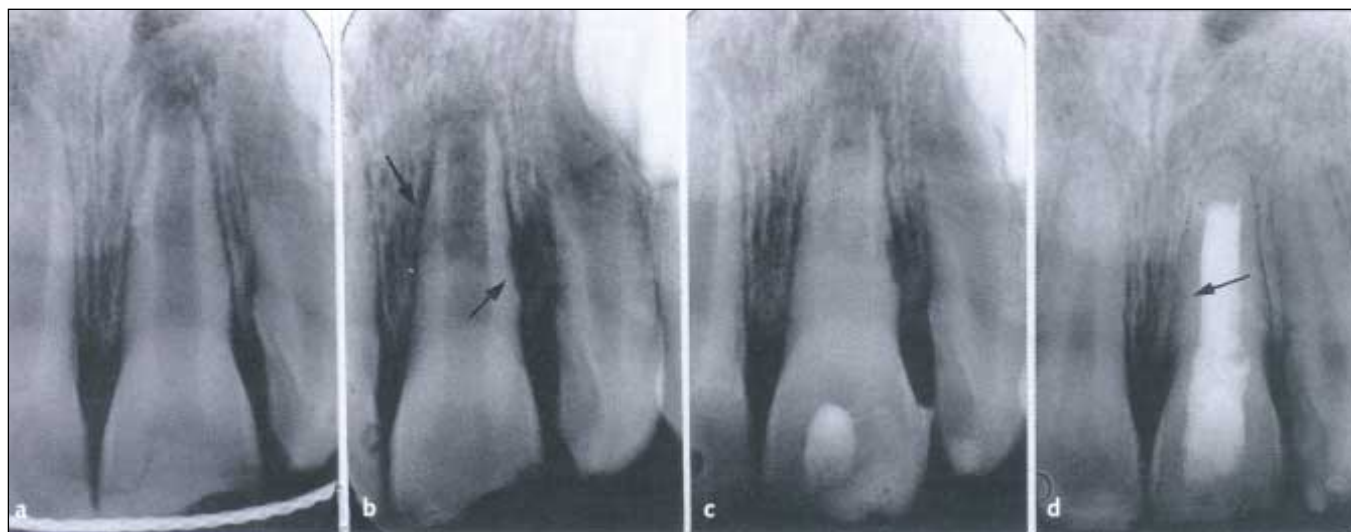*Misfarging av tannkronen:* Både rødlig og grålig misfarge kan være temporær. Den rødlige ses få dager etter traumet. I løpet av de neste par uker blir fargen blålig eller gråblå [6]. Denne misfargen indikerer blødning i pulpa, og kan gradvis forsvinne som tegn på pulpavitalitet. Muligheten er størst i en rotåpen tann, men er også til stede etter avsluttet rotutvikling. Tiltagende grålig eller sen grå-

**Tabell 1.** Forekomst av komplikasjoner i det permanente tannsett ved forskjellige traumetyper\*. Fra skandinaviske etterundersøkelser av barn og ungdom [7, 16–22]

	Obliterasjon %	Pulpanekrose %	Inflammatorisk rotresorpsjon (ekstern) %	Erstatnings- resorpsjon (ekstern) %	Tap av marginalt ben %
Infraksjon	–	3	–	–	–
Emaljefrakstur	–	1	–	–	–
Emalje-dentinfra- ktur	–	3	–	–	–
Komplisert fraktur (pulpa blottlagt)	–	4**	–	–	–
Rotfraktur	69	20	2	–	–
Konkusjon	5	3	–	–	–
Subluksasjon	10	6	–	–	1
Ekstrusjon	49	26	6	–	6
Lateral luksasjon	31	58	3	1	7
Intrusjon	13	85	38	24	31
Eksartikulasjon (replantasjon)	7	92	30	64	7

\* Gjennomsnittstall for rotåpne og rotlukkede tenner

\*\* Etter partiell pulpotomi



**Figur 1.** Ekstern inflammatorisk rotresorpsjon etter ekstrusjon av rotåpen 21. **a)** Reponering og fiksering utført i løpet av få timer. **b)** Diagnose av inflammatorisk rotresorpsjon mesialt og distalt (piler) 4 uker etter skaden. Radiolusens også i tilgrensende ben distalt. **c)** I løpet av langtidsbehandling med kalsiumhydroksidpasta. **d)** Ti år etter skaden. Vellykket endodontisk behandlingsresultat. Fullstendig reparasjon av resorpsjon distalt og delvis mesialt (pil).

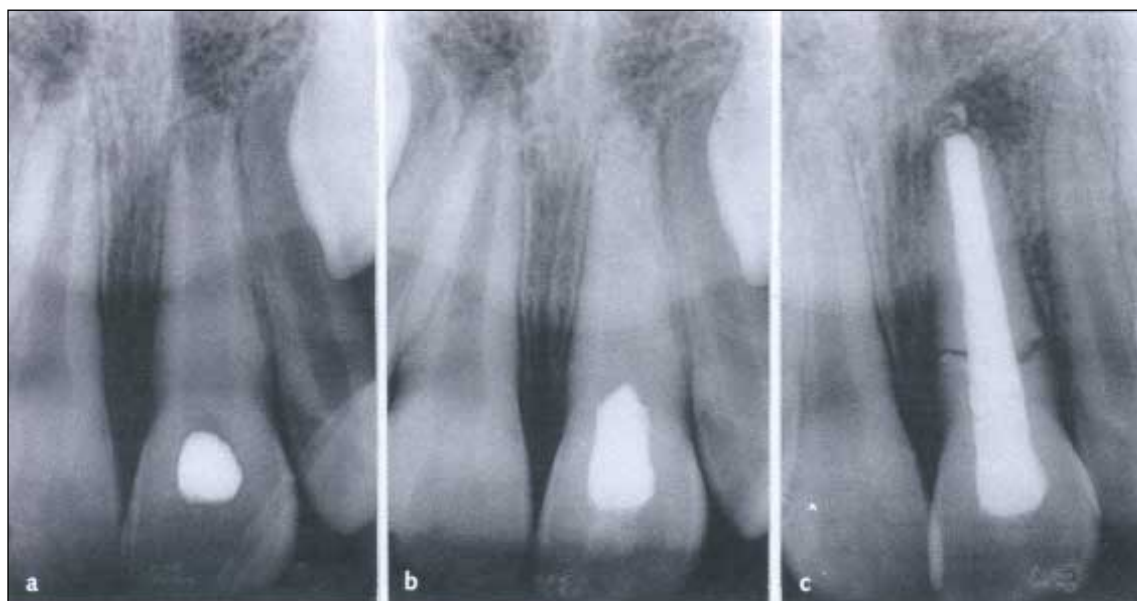lig misfarge kombinert med negativ sensitivitetsreaksjon har vært betraktet som en god indikasjon på nekrose. I en studie av lukserte og rotfrakturerte tenner er det rapportert at også en grålig misfarge kan forsvinne [7].

**Røntgenundersøkelse:** Ekstern inflammatorisk rotresorpsjon er det eneste helt sikre tegn på nekrose de første måneder etter skaden (Fig 1). En apikal periodontitt som indikasjon på infisert nekrotisk pulpavev kan riktignok noen ganger ses allerede etter tre uker. Periapikale forandringer må imidlertid tolkes med forsiktighet spesielt etter ekstrusjon og lateral luksasjon. Det samme gjelder

for radiolusens lateralt i spalten ved rotfraktur. Funnene kan være en del av reparasjonsprosessen i pulpa eller periodontiet, og forholdene kan normaliseres etter tilheling. Diagnosen kan være usikker opp til ett år etter skaden [7]. I en rotåpen tann kan også stans av rotutviklingen kombinert med manglende fysiologisk forsnevring av pulpa-kanalen indikere nekrose.

**Terapi:** Rotbehandling inkludert langtidsinnlegg med kalsiumhydroksidpasta.

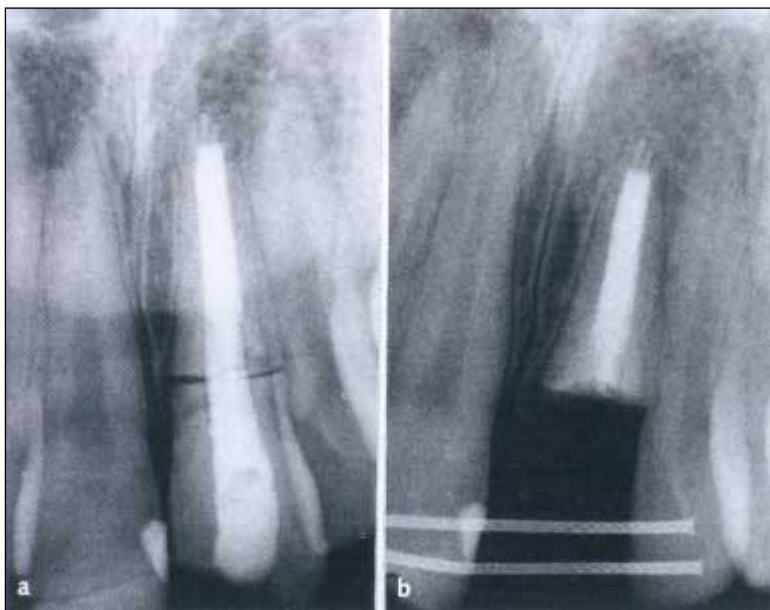
**Prognose:** Periapikal tilheling (95 %) [9]. Behandlingsresultatene er derfor gode når de periapikale forhold vurderes isolert. En ung incisiv



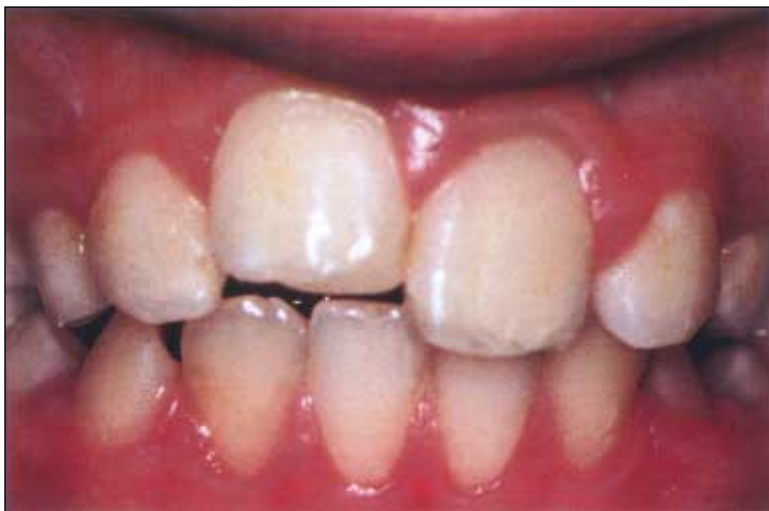**Figur 2.** Spontan rotfraktur i rotåpen 21 som følge av pulpanekrose. **a), b)** I løpet av langtidsbehandling med kalsiumhydroksidpasta. **c)** Rotfraktur (spontan) observert ett år etter fullført endodontisk behandling.

med pulpanekrose har imidlertid et svakt cervikalområde pga vid kanal og tynne dentinvegger, som lett frakturerer (Fig 2). Cervikal rotfraktur i løpet av eller etter fullført rotbehandling er rapportert å forekomme hos 40 % [9].

Ved diagnose av nekrose før 10-årsalder bør vi derfor alltid utarbeide en behandlingsplan som inkluderer en vurdering av tannens prognose på lang sikt. Bør tannen beholdes, eller bør den erstattes ved autotransplantasjon av premolar eller ortodontisk lukning av luken? Hvis cervikalfrakturen skjer før en mer permanent behandling kan utføres, fjernes kronen. Roten bør om mulig beholdes for å unngå atrofi av kjeveammen (Fig 3).



**Figur 3.** a) 21 med spontan rotfraktur to år etter fullført endodontisk behandling. b) Kronen er fjernet. Roten berør i alveolen for å unngå atrofi. Enkel etsebro fremstilt som midlertidig erstatning.



**Figur 4.** Infraposisjon av replantert 11 som følge av erstatningsresorpsjon (ankylose).

### Inflammatorisk rotresorpsjon (ekstern)

Inflammatorisk rotresorpsjon ses hyppigst på rotåpne tenner og etter intrusjon og replantasjon (Tabell 1). Denne alvorlige komplikasjonen utvikles når cement på rotoverflaten skades mekanisk, og det dessuten foreligger infisert, nekrotisk pulpavev. Bakterier og toksiner fra pulpavevet siver ut i det skadete området via dentinkanalene. Resultatet blir en inflammatorisk reaksjon og resorpsjon av rotsubstansen. Diagnosen stilles røntgenologisk. Små, skålformede defekter med radioluscens i tilgrensende ben er karakteristiske funn (Fig 1). Defektene ses enten i rotens midtre eller cervikale tredjedel. Diagnosen kan stilles allerede etter 2–3 uker og oftest innen fire måneder [6]. Prosessen kan utvikle seg svært raskt. I en ung tann med vide dentinkanaler, kan roten resorberes fullstendig i løpet av få måneder.

*Terapi:* Rotbehandling må starte så raskt som mulig. Kanalen bør alltid fylles temporært med kalsiumhydroksidpasta.

*Prognose:* Vellykket endodontisk behandling med fullstendig eller delvis reparasjon av resorpsjoner, 96 % (Fig 1) [10]. Men langtidsprognosen for en rotåpen tann er tvilsom pga fare for spontanfraktur i cervikalområdet.

### Erstatningsresorpsjon (ekstern)

Erstatningsresorpsjon er den alvorligste senkomplikasjon, og ses først og fremst etter replantasjoner (Tabell 1)[11]. Først etableres ankylose på begrensede områder av rotoverflaten som følge av nekrotisk rothinne. Deretter resorberes rotens hårdvev gradvis og erstattes med benvev. Høy, metallisk perkusjonslyd og nedsatt mobilitet indikerer ankylose. Disse funn er karakteristiske, og kan registreres 4–8 uker etter en replantasjon. Røntgenologiske tegn på erstatningsresorpsjon ses vanligvis først etter ett år. I de aller fleste tilfeller stilles diagnosen innen to år, men diagnose også etter flere år kan ikke utelukkes [12]. Det er ikke mulig å stoppe erstatningsresorpsjoner med noen form for behandling. Men progresjonen av prosessen varierer mye. Det kan ta fra 3–7 år før roten er fullstendig resorbent [11].

*Terapi:* Vurder om den ankyloserte tannen bør beholdes så lenge som mulig, eller om den bør ekstraheres. I det unge permanente tannsett vil en ankylosert tann ikke følge med i den normale høydevekst av processus alveolaris. Dette resulterer i infraposisjon i forhold til nabotannen (Fig 4), som igjen kan komplisere senere permanent behandling. Det kan derfor være riktig å frakturere kronen fra roten ved benkanten. Roten vil deretter gradvis bli erstattet med benvev [13].

### Intern resorpsjon (erstatnings- eller inflammatorisk resorpsjon)

Intern resorpsjon er en sjelden senfølge etter luksasjoner, og kunnskapene er derfor mangelfulle både når det gjelder etiologi og diagnosetidspunkt. Det kan være vanskelig å skille mellom en intern resorpsjon og en ekstern som er lokalisert bukkalt eller lingualt. Supplerende mesio- og distoeksentrisk røntgenopptak er nødvendig. Hvis resorpsjonen ikke forandrer posisjon, er intern resorpsjon korrekt diagnose [14].

Erstatningsresorpsjon viser seg som en irregulær forstørrelse av pulpakammeret, og skyldes sannsynligvis at normalt pulpavev omdannes til benvev. Endodontisk behandling er ikke indisert.

Intern inflammatorisk resorpsjon ses oftest som en oval utvidelse cervikalt i rotkanalen [14]. Prosessen kan utvikle seg meget hurtig.

*Terapi:* Rotbehandling. Prognosen er ikke kjent.

### Tap av marginalt ben (temporært eller permanent)

Denne komplikasjonen kan forekomme etter alle luksasjonsskader, men risikoen er størst etter intrusjon (Tabell 1) [7]. Sen reponering synes også å være en risikofaktor [14]. Skaden kan være temporær med mulighet for tilheling ved optimale hygieniske forhold. Men skaden kan også progrediere slik at tannen tapes. Det eksisterer ingen prognosestudier av denne komplikasjonen.

### Cervikal rotresorpsjon (ekstern)

Cervikal rotresorpsjon oppdages nesten alltid mange år etter primærskaden, og er oftest lokalisert nær emaljement-grensen [15]. En cervikal

rotresorpsjon relateres først og fremst til replanterte og til ankyloserte tenner i infraposisjon, men forekommer også etter luksasjoner.

*Terapi:* Det er ofte nødvendig å frilegge resorpsjonen enten kirurgisk eller ved ekstrusjon av tannen. Deretter fjernes alt granulasjonsvev omhyggelig, og defekten prepareres og fylles med kompositt eller glassionomersement [15].

### Komplikasjoner relatert til traumediagnoser

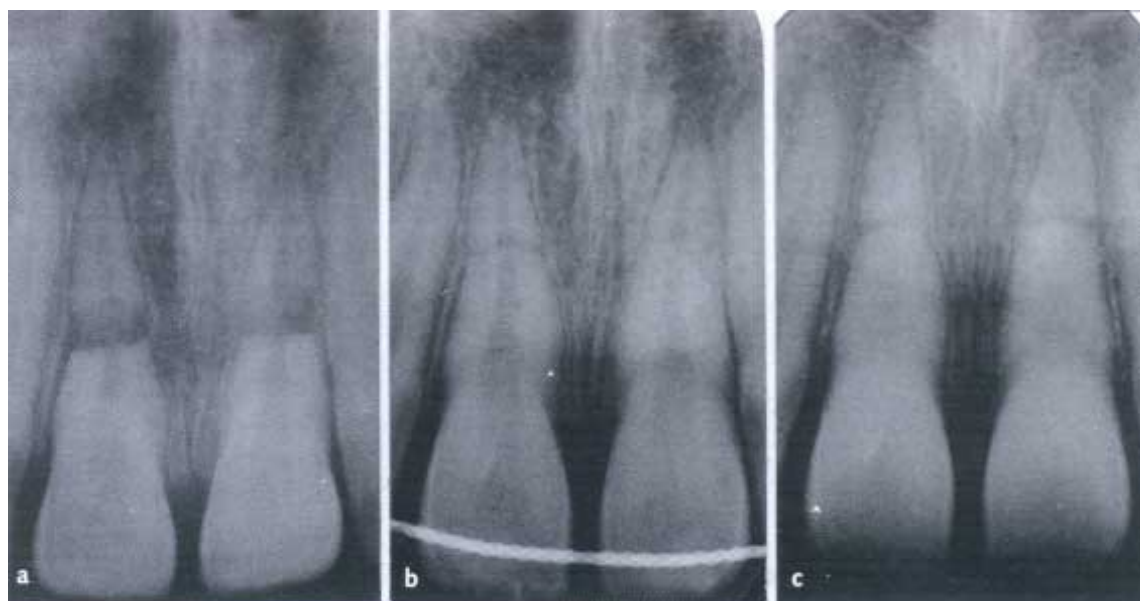
#### *Infraksjon, ukomplisert og komplisert kronfraktur*

Dersom bare tannkronens hardvev er skadet, er nekrose eneste mulige komplikasjon, og risikoen er liten (Tabell 1)[16-19]. Ved eventuelle periodontalskader (subluksasjon, luksasjon) i tillegg forverres prognosen betraktelig (Tabell 1).

#### *Rotfraktur*

Prognosen for pulpa er meget god. I ca 80 % av tilfellene bevarer pulpa sin vitalitet (Tabell 1). Det skjer tilheling i bruddspalten og obliterasjon av pulpakanalen (Fig 5) [20, 21]. Pulpaprognozen er god også ved fraktur i rotens cervikale tredjedel såfremt det ikke foreligger kommunikasjon mellom frakturområdet og munnhulen.

Nekrose av pulpa vil hindre reparasjonsprosessen. Sannsynligheten for nekrose er størst ved dislokasjon av det koronale fragmentet og i tenner med avsluttet rotutvikling. Med få unntak begrenser nekrosen seg til det koronale fragmentet. Rotfyll derfor kun til frakturspalten, og benytt tilsvarende instrumentering og medikering som i en rotåpen tann.



**Figur 5. a)** 13 år gammel gutt med rotfraktur av begge centraler og sterk luksasjon av koronale fragmenter. **b)** Reponering og fiksering utført 1½ time etter skaden. **c)** Tre år senere med tilheling av frakturer og obliterasjon av pulpakanaler.

### Konkusjon, sublaksasjon, ekstrusjon, lateral luksasjon og intrusjon

Både den pulpale og periodontale prognosen er meget god etter konkusjon og sublaksasjon (Tabell 1). Ved ekstrusjon, lateral luksasjon og intrusjon slås tannen mer eller mindre ut av stilling, og derved øker faren for komplikasjoner. Som det fremgår i Tabell 1, er intrusjon den alvorligste luksasjonsdiagnose. En intrudert permanent incisiv må kontrolleres nøye både med henblikk på nekrose, eksterne rotresorpsjoner og tap av marginalt ben.

### Eksartikulasjon – replantasjon

Tallene som presenteres i Tabell 1, er hentet fra en prospektiv undersøkelse av 322 individer (gjennomsnittsalder 13,1 år) med 400 replanterte tenner [12]. I likhet med andre kliniske studier er det høy forekomst av både nekrose og erstatningsresorpsjon. Utviklingen av disse komplikasjoner kunne relateres til flere faktorer, hvorav tidsfaktoren var aller viktigst. Det beste resultat, med lav forekomst av nekrose og erstatningsresorpsjon, ble registrert når replantasjon ble utført umiddelbart (innen fem minutter) (Fig 6). Etter en gjennomsnittlig observasjonsperiode på fem år persisterte 70 % av de replanterte tenner [22].

### Konklusjon

Alle traumetyper har sin spesielle prognose. Kontrollintervallene må derfor individualiseres ut fra traumets alvorlighetsgrad og forventede komplikasjoner. De første 3–4 måneder kontrolleres de

skadde tenner spesielt med henblikk på nekrose og ekstern inflammatorisk rotresorpsjon. Tenner som kan forventes å utvikle denne type resorpsjon, bør observeres med røntgen hver 14. dag inntil situasjonen er avklart.

Selv om de fleste komplikasjoner diagnostiseres innen ett år, bør alle skader kontrolleres i minst 4–5 år. Oppfølgingsperioden må ikke avsluttes før alle senfølger er ferdigbehandlet, eller før en tapt eller ekstrahert tann er erstattet på en fullverdig måte.

### Primære tenner

Bare 25 % av traumatiserte primære incisiver unngår pulpale eller periodontale komplikasjoner [23]. Dessuten kan skade av en primær tann få alvorlige konsekvenser for det permanente tannanlegget. Det er derfor helt nødvendig med gode oppfølgingsrutiner også i det primære tannsettet.

#### Komplikasjoner:

- ❖ Obliterasjon
- ❖ Pulpanekrose
- ❖ Intern resorpsjon
- ❖ Inflammatorisk rotresorpsjon (ekstern)
- ❖ Erstatningsresorpsjon (ekstern)
- ❖ Forsinket eller akselerert apikal rotresorpsjon
- ❖ Tidlig tap av primær incisiv
- ❖ Utviklings- og frembruddsforstyrrelser av den permanente etterfølger.

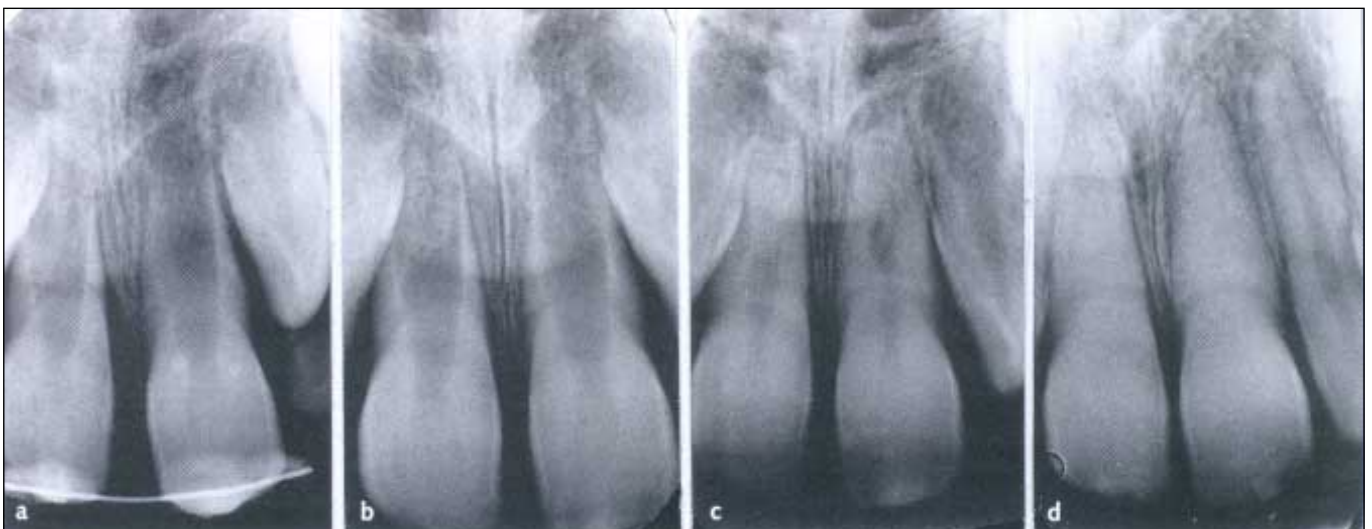

Fig 6. Vellykket replantasjon av 21 hos syv år gammel gutt. 21 replantert umiddelbart av guttens far. a) I løpet av fikseringsperioden. b) Normale pulpale og periodontale forhold fem uker etter skaden. c) Fortsatt rotutvikling og forsnevring av pulpakanaler 1 $\frac{1}{2}$  år senere. d) Avsluttet rotutvikling, normale periodontale forhold og total obliterasjon av pulpakanaler 4 $\frac{1}{2}$  år etter replantasjonen.

Det er vanskelig å sette opp eksakte retningslinjer for hvor ofte en traumatisert primær tann bør kontrolleres. Den første tiden etter skaden må kontrollene individualiseres ut fra traumediagnose, forventede komplikasjoner og barnets alder. Det kan være nødvendig med ukentlig kontroll den første måneden ved omfattende bløtvevs- eller luksasjonsskader. Deretter er det som oftest tilstrekkelig å kontrollere med tre eller seks måneders intervaller. De fleste komplikasjoner diagnostiseres i løpet av det første året [24]. Likevel bør alle skader observeres inntil den primære tannen er felt og den permanente tannen frembrudt.

### Obliterasjon

Nielsen undersøkte i 1972 standardiserte røntgenopptak av 553 førskolebarn. Etter 3-årsalder ble det observert obliterasjon hos nesten halvparten av alle barn med tannskade [25]. Gulaktig misfarging av tannkronen er karakteristisk også ved obliterasjon i primære tannsett. Ofte ses først en gråblå farge, som gradvis forsvinner og går over i gult (Fig 7) [24, 26]. Rotresorpsjon av en oblitterert tann forløper normalt. Det er derfor ikke indisert med profylaktisk ekstraksjon [23, 26]. Men det er dokumentert at 10–15 % av oblittererte primære incisiver utvikler apikal periodontitt som bevis på nekrose [24, 26].

*Terapi:* Årlig klinisk og røntgenologisk kontroll. Ekstraher ved apikal periodontitt.

### Pulpanekrose

Også i primære tannsett forekommer nekrose hyppigst etter alvorlige luksasjonsskader. Dessuten ses nekrose sjelden hos barn under 1½ år, sannsynligvis fordi foramen apikale er åpent med mulighet for revaskularisering [23].

*Sensibilitets- og perkusjonstest:* Begge tester er upålitelige som diagnostiske hjelpemidler, da det er vanskelig å få pålitelig reaksjon fra et lite barn.

*Misfarging av tannkronen:* Fargeforandringer er meget vanlige. Rødlig misfarge som observeres de første dager og uker etter traumat skyldes blødninger i pulpavevet. I mange tilfeller overlever vevet en slik skade, og misfargen forsvinner i løpet av noen måneder. Grå eller gråblå farge er blitt tolket som tegn på nekrose, og har resultert i ekstraksjon [27]. Det er imidlertid dokumentert at grå eller gråblå tenner også kan få tilbake sin normale farge, eller at fargen forandres til nyanser av gult (Fig 7) [24, 26]. Dette betyr at misfarge isolert sett ikke må tas som bevis på nekrose. Det anbefales å innkalle barnet til kontroll hver tredje måned inntil pulpadiagnosen er avklart.

*Røntgenologisk undersøkelse:* Røntgendiaagnostikk av de periapikale forhold er vanskelig, fordi den permanente tanns follikkel lett kan forveksles

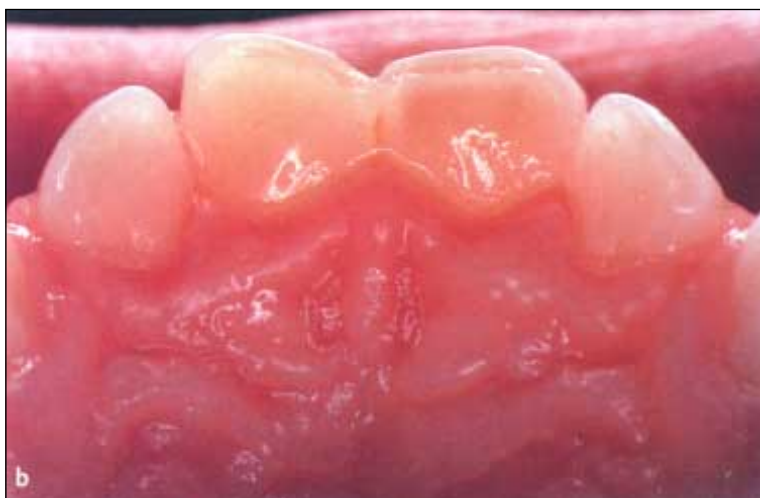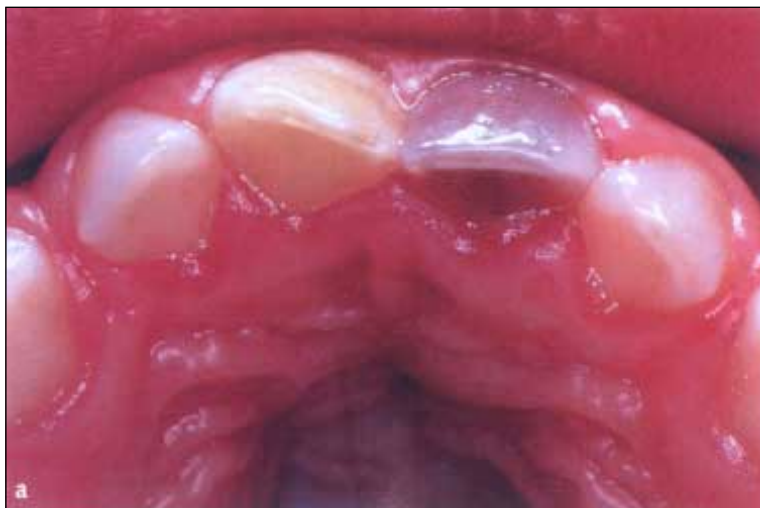med en apikal periodontitt. Ta derfor alltid et okklusalbilde med steil vertikalvinkel, slik at den primære tanns apeks friprojiseres.

En apikal periodontitt kan observeres 6–8 uker etter skaden og tyder på infeksjon av nekrotisk pulpavev (Fig 8). Ekstern inflammatorisk rotresorpsjon er et sikkert tegn på nekrose også i det primære tannsett. Dessuten vil manglende fysiologisk forsnævring av pulpakanalen indikere pulpadød.

*Terapi:* Som hovedregel anbefales ekstraksjon ved diagnose av nekrose.

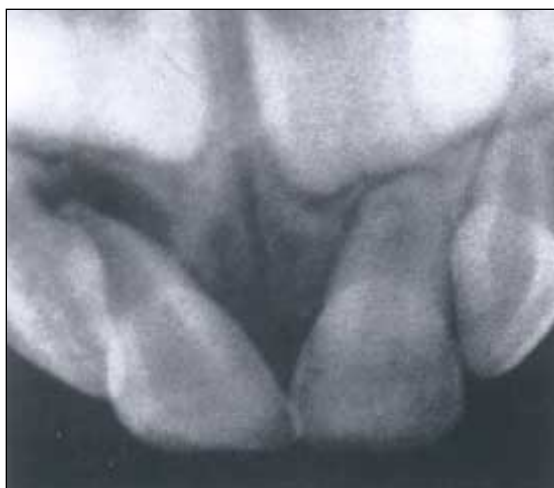### Intern resorpsjon og ekstern inflammatorisk rotresorpsjon

Forekomst, etiologi og diagnose antas å være identisk med tilsvarende resorpsjoner i det permanente tannsett. Inflammatorisk resorpsjon ses hyp-

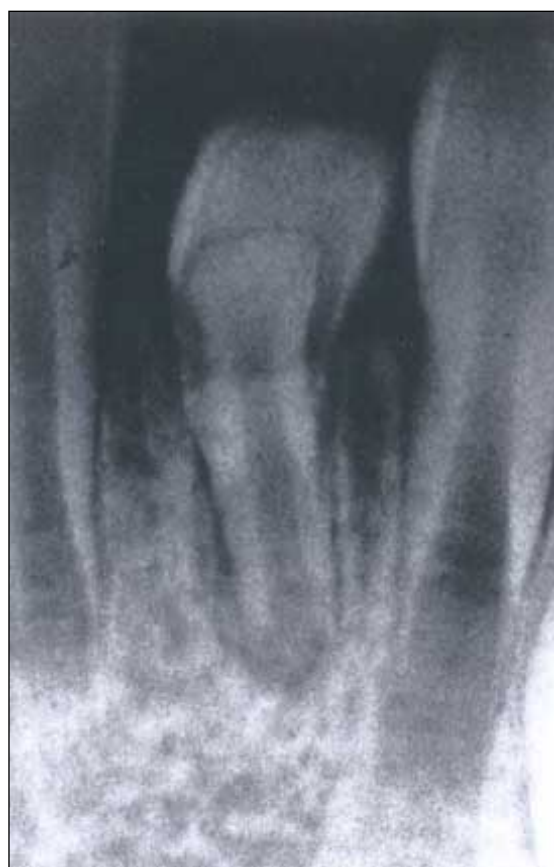

**Figur 7.** Misfarge som følge av lateral luksasjon av 51 og 61. **a)** Tre måneder etter skaden med henholdsvis gul og gråblå misfarge. **b)** Tre måneder senere (seks måneder etter skaden), 51 er fremdeles gulaktig misfarget, mens 61 har forandret farge fra gråblå til gulbrun.

**Figur 8.** Røntgenkontroll to måneder etter lateral luksasjon og kronefraktur av 51. Apikal periodontitt indikerer infeksjon av nekrotisk pulpavev.



**Figur 9.** Kronedilacerasjon av 31 som følge av intrusjon av 71 da barnet var to år.



**Tabell 2.** Forekomst av utviklingsforstyrrelser i permanente tannsett relatert til traumetype i primære tannsett [30]

Traumetype	Antall tenner	Antall permanente tenner med utviklingsforstyrrelser
Subluksasjon	45	12 (27 %)
Ekstrusjon	76	26 (34 %)
Eksartikulasjon	27	14 (52 %)
Intrusjon	36	25 (69 %)

pigst etter intrusjoner, mens intern resorpsjon er en mulig komplikasjon ved alle luksasjonstyper.

*Terapi:* Ekstraksjon.

### Erstatningsresorpsjon (ekstern)

Det er vist at en fjerdedel av intruderte incisiver ikke reerupterer, og at årsaken er ankylose [23].

*Terapi:* Ekstraher hvis den ankyloserte tann hindrer frembrudd av permanent etterfølger.

### Forsinket eller akselerert rotresorpsjon

Både forsinket og akselerert resorpsjon forekommer, men den akselererte resorpsjon er vanligst [23].

*Terapi:* Årlig klinisk og røntgenologisk kontroll både av den primære tann og den permanente etterfølger.

### Tidlig tap av traumatisert primær tann

Dersom en primær incisiv eksartikuleres, eller en skadet tann må ekstraheres, kan resultatet bli utviklings- eller frembruddsforstyrrelser av den permanente tann [23].

*Terapi:* Årlig røntgenologisk kontroll av den permanente etterfølger.

### Utviklingsforstyrrelser i permanente tannsett som følge av traume mot primære tenner

Det permanente tannanlegget ligger palatinalt for og i nær relasjon til den primære incisivs rotspiss. Det er derfor lett å forstå at anlegget kan forstyrres i sin videre utvikling som følge av traume mot en primær tann. I skandinaviske studier varierer forekomst av utviklingsforstyrrelser fra 41–69 % [14]. Kroneskader er vanligst, fra små emaljedefekter til omfattende misdannelser. Men også rotutviklingen eller frembruddet kan forstyrres. Skader kan skje som følge av: luksasjon av den primære tann, hvor roten traumatiserer anlegget direkte [14], bevegelse av en luksert tann ved tygging [28], traumatiske vevsforandringer [14], eller pulpale og periapikale inflammasjoner i den primære tann [29].

Flere faktorer har betydning for type og omfang av utviklingsforstyrrelser. Diagnosen i primære tannsett er en viktig faktor. Som vist i Tabell 2 bør videre utvikling av permanent tannanlegg observeres nøye etter intrusjon og eksartikulasjon [30]. Barnets alder er en annen viktig faktor. Mange ulykker skjer før 2–3 års alder, dvs når det permanente anlegg er lite mineralisert. Det betyr at tannanlegget er svært sårbart med store sjanser for omfattende forstyrrelser.

Forstyrrelsene kan inndeles på følgende måte [30]:



### *Hypomineralisasjon*

Hvite eller gulbrune flekker på bukkalflaten med eller uten substansstap. Utbredelsen varierer fra små nesten usynlige flekker til store felt. Hypomineralisasjon er ikke synlig på røntgen og forekommer når traumet skjer etter 3-årsalder.

### *Emaljehypoplasi*

Misfargede ujevnheter eller groper på bukkalflaten, kombinert med en sirkulær, hypoplastisk fure cervikalt for det misfargede området. En emaljehypoplasi er synlig på røntgen og ses spesielt etter eksartikulasjon, intrusjon og ekstrusjon ved 2-årsalder.

### *Dilacerasjon (av krone eller rot)*

En avbøyning av tannens lengdeakse som følge av at mineralisert vev slås ut av stilling i forhold til bløtvev under utvikling (Fig 9). Kronedilacerasjon skyldes eksartikulasjon eller intrusjon ved 2-årsalder, og halvparten av tennene retineres i kjeven.

### *Forstyrrelse av rotutvikling*

Omfanget varierer fra en liten innsnevring på rotoverflaten til fullstendig stopp av den videre vekst.

### *Frembruddsforstyrrelse*

Det er vanlig med sent frembrudd av en misdannet permanent incisiv. Retensjon kan også forekomme. Dessuten er forsinket frembrudd vanlig ved tidlig tap av primær incisiv.

## English summary

### **Tooth injuries in children and adolescents.**

#### **How often and for how long should we follow-up?**

Several pulpal and periodontal complications may develop after dental trauma. Moreover, injuries to primary incisors may also disturb further growth and development of the underlying permanent incisors. The most serious developmental disturbances are seen when the damage occurs before the age of 3 years. The diagnosis and treatment of the main post-traumatic complications are discussed. For permanent teeth, the complications are also related to the diagnosis at the time of injury. After the initial treatment phase, all traumatised teeth are carefully observed for clinical or radiographic signs of complications. The intervals between re-examinations should be individualised depending upon the severity of trauma, the expected type of complication and the age of the patient. Most complications are observed within the first year after trauma. However, the follow-up

evaluation of permanent teeth should continue until treatment of all complications is completed, or until a lost or extracted permanent tooth has been adequately replaced. In the primary dentition, periodic recalls should be performed until the injured tooth is shed and the permanent successor has erupted.

## Referanser

1. Andreasen FM, Andreasen JO. Diagnosis of luxation injuries. The importance of standardized clinical, radiographic and photographic techniques in clinical investigations. *Endod Dent Traumatol* 1985; 1: 160-9.
2. Robertson A, Andreasen FM, Bergenholtz G, Andreasen JO, Norén JG. Incidence of pulp necrosis subsequent to pulp canal obliteration from trauma of permanent incisors. *J Endod* 1996; 22: 557-60.
3. Jacobsen I, Kerekes K. Long-term prognosis of traumatized permanent anterior teeth showing calcifying processes in the pulp cavity. *Scand J Dent Res* 1977; 85: 588-98.
4. Stålhane I. Permanenta tänder med reducerat pulpalumen som följd av olycksfallsskada. *Swed Dent J* 1971; 64: 311-6.
5. Cvek M, Granath L, Lundberg M. Failures and healing in endodontically treated non-vital anterior teeth with posttraumatically reduced pulpal lumen. *Acta Odontol Scand* 1982; 40: 223-8.
6. Jacobsen I. Criteria for diagnosis of pulp necrosis in traumatized permanent incisors. *Scand J Dent Res* 1980; 88: 306-12.
7. Andreasen FM, Pedersen BI. Prognosis of luxated permanent teeth – the development of pulp necrosis. *Endod Dent Traumatol* 1985; 1: 207-20.
8. Andreasen FM. Pulpal healing after luxation injuries and root fracture in the permanent dentition. *Endod Dent Traumatol* 1989; 5: 111-31.
9. Cvek M. Prognosis of luxated non-vital maxillary incisors treated with calcium hydroxide and filled with gutta-percha. A retrospective clinical study. *Endod Dent Traumatol* 1992; 8: 45-55.
10. Cvek M. Treatment on non-vital permanent incisors with calcium hydroxide. II. Effect on external root resorption in luxated teeth compared with effect of root filling with guttapercha. A follow-up. *Odontol Revy* 1973; 24: 343-54.
11. Andersson, L. Dentoalveolar ankylosis and associated root resorption in replanted teeth. Experimental and clinical studies in monkeys and man [thesis]. *Swed Dent J* 1988; 12 (suppl 56).
12. Andreasen JO, Borum MK, Jacobsen HL, Andreasen FM. Replantation of 400 avulsed permanent incisors. 1. Diagnosis of healing complications. *Endod Dent Traumatol* 1995; 11: 51-8.
13. Malmgren B, Cvek M, Lundberg M, Frykholm A. Surgical treatment of ankylosed and infrapositioned replanted incisors in adolescents. *Scand J Dent Res* 1984; 92: 391-9.
14. Andreasen JO, Andreasen FM. Textbook and color atlas of traumatic injuries to the teeth. 3rd ed. Copenhagen: Munksgaard, 1994.
15. Tronstad L. Root resorption – etiology, terminology and clinical manifestations. *Endod Dent Traumatol* 1988; 4: 241-52.
16. Ravn JJ. Follow-up study of permanent incisors with enamel cracks as a result of an acute trauma. *Scand J*

- Dent Res 1981; 89: 117-23.
17. Ravn JJ. Follow-up study of permanent incisors with enamel fractures as a result of acute trauma. *Scand J Dent Res* 1981; 89: 213-7.
  18. Ravn JJ. Follow-up study of permanent incisors with enamel-dentin fractures after acute trauma. *Scand J Dent Res* 1981; 89: 355-65.
  19. Cvek M. A clinical report on partial pulpotomy and capping with calcium hydroxide in permanent incisors with complicated crown fracture. *J Endod* 1978; 4: 232-7.
  20. Zachrisson BU, Jacobsen I. Long-term prognosis of 66 permanent anterior teeth with root fracture. *Scand J Dent Res* 1975; 83: 345-54.
  21. Jacobsen I, Zachrisson BU. Repair characteristics of root fractures in permanent anterior teeth. *Scand J Dent Res* 1975; 83: 355-64.
  22. Andreasen JO, Borum MK, Jacobsen HL, Andreasen FM. Replantation of 400 avulsed permanent incisors. 4. Factors related to periodontal ligament healing. *Endod Dent Traumatol* 1995; 11: 76-89.
  23. Borum MK. Traumer i det primære tandsæt: Komplikationer i det primære tandsæt og i blandingstandsættet [licentiatafhandling]. København: Københavns Universitet, 1994.
  24. Schröder U, Wennberg E, Granath L-E, Möller H. Traumatized primary incisors – follow-up program based on frequency of periapical osteitis related to tooth color. *Swed Dent J* 1977; 1: 95-8.
  25. Nielsen HG. Eggens filmholder anvendt ved endorale røntgenoptagelser på børn i alderen 3-7 år. *Tandlægebladet* 1972; 76: 1068-74.
  26. Jacobsen I, Sangnes G. Traumatized primary anterior teeth. Prognosis related to calcific reactions in the pulp cavity. *Acta Odontol Scand* 1978; 36: 199-204.
  27. Ravn JJ. Sequelae of acute mechanical traumata in the primary dentition. A clinical study. *J Dent Child* 1968; 35: 281-9.
  28. Lind V, Wallin H, Egermark-Eriksson I, Bernhold M. Indirekta traumaskador. Kliniska skador på permanenta incisiver som följd av trauma mot temporära incisiver. *Tandläkartidningen* 1970; 62: 738-56.
  29. Valderhaug J. Periapical inflammation in primary teeth and its effect on the permanent successors. *Int J Oral Surg* 1974; 3: 171-82.
  30. Andreasen JO, Ravn, JJ. The effect of traumatic injuries to primary teeth on their permanent successors. II. A clinical and radiographic follow-up study of 213 teeth. *Scand J Dent Res* 1971; 79: 284-94.

Fig. 1, 2, 3, 5 og 6. Røntgenbilder velvillig utlånt fra Spesialavdelingen, Oslo offentlige tannhelse-tjeneste.

### Adresse

Ingeborg Jacobsen, Klinik for barnetannpleie og kariesprofylakse, Det odontologiske fakultet, Postboks 1109 Blindern, NO-0317 Oslo, Norge.