Resorberbar osteosyntes (LactoSorb®) vid sagittal ramusosteotomi

Anders Westermark

Vid sagittal ramusosteotomi används idag nästan uteslutande rigid fixation, vanligtvis bikortikala metallskruvar eller monokortikalt förankrade platt- och skruvsystem i metall. I de allra flesta fall lämnas dessa material kvar i käkarna. Som alternativ till metallskruvar presenteras här ett resorberbart osteosyntesmaterial, LactoSorb®, bestående av poly-L-laktat och polyglykolsyra. Materialet hydrolyseras i kroppen och utsöndras som koldioxid och vatten. Genom denna process elimineras materialet under en tid av 9 till 15 månader.

Skruvar av LactoSorb® med en diameter av 2,5 mm har använts på 19 patienter som genomgått sagittal ramusosteotomi. I denna artikel presenteras *preliminära resultat*, baserade på uppföljningstider mellan 7 och 22 månader, som ger vid handen att dessa skruvar fyller samma funktion som motsvarande metallosteosyntes, utan att åtföljas av ogynnsamma bieffekter.

Sagittal ramusosteotomi, populärt kallad sagittal split (fig 1), delar mandibeln i angulusregionen och möjliggör både förlängning och förkortning av mandibeln. Under läkningsförloppet måste benfragmenten vara sammanfogade. Tidigare sammanfogades fragmenten med ståltrådsligaturer, antingen i över- eller underkanten av osteotomin. Sådan ståltrådsosteosyntes måste kombineras med intermaxillär fixation under vanligtvis 6 veckor [1].

I och med introduktionen av bikortikala metallskruvar och olika former av monokortikalt förankrade metallplattor har behovet av postoperativ intermaxillär fixation till stora delar eliminerats. I våra dagar är sådana osteosyntesmaterial oftast gjorda av titan, och i de allra flesta fall lämnas skruvar och plattor kvar i vävnaden. Vanligtvis har patienterna inte några besvär av dem [2], men ibland avlägsnas de på grund av diffusa obehag hos patienten [3]. De avger emellertid metalljoner [4], och försök har därför gjorts att ersätta metallosteosyntes med resorberbara motsvarigheter [5, 6]. I vissa fall har man därvid förlorat i smidighet vid operationstillfället [7], i andra fall har man funnit att de undersökta materialen inte har resorberats helt eller har gett upphov till ogynnsamma främmandekroppsreaktioner [8].

Syfte

I denna artikel presenteras preliminära resultat av ett för mandibulära osteotomier väsentligen oprövat resorberbart osteosyntesmaterial, LactoSorb® (Walter Lorenz Surgical, Jacksonville, Florida, USA), som utgörs av en co-polymer bestående av 82 % poly-L-laktat och 12 % polyglykolsyra. Elimineringen av materialet ur kroppen tar ungefär 12 månader och sker i egentlig mening inte genom aktiv resorption utan genom hydrolys, vars slutprodukt är koldioxid och vatten [9].

Författare

A Westermark är biträdande övertandläkare vid käkkirurgiska kliniken, Karolinska Sjukhuset, Stockholm.

Accepterad för publicering den 3 februari 1999.

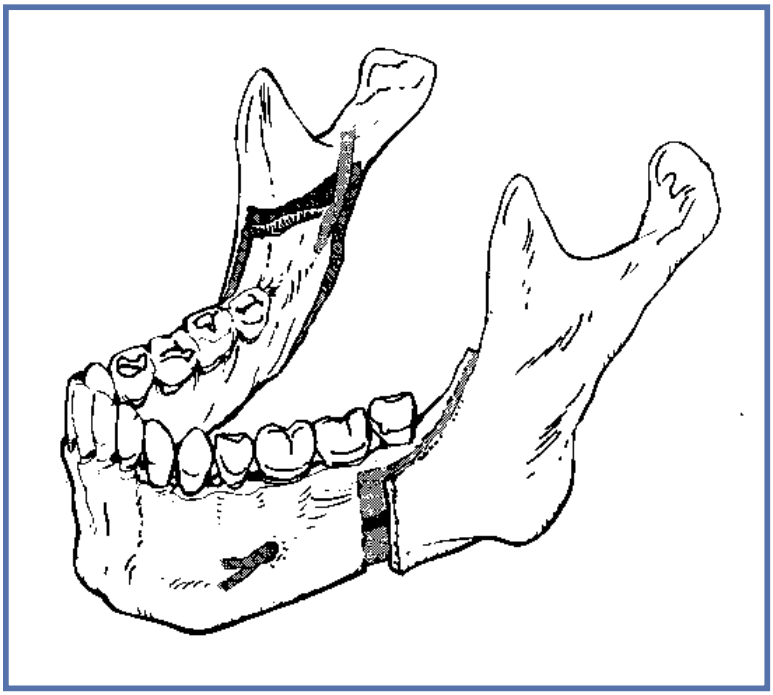

Figur 1. Schematisk bild av sagittal ramusosteotomi. Illustration: Mats Nordin.

Figur 2. LactoSorb®-skruv. Skruvmejseln omsluter det hexagonala skruvhuvudet, som har en midja, vilken dras av när man i slutfasen drar åt skruven. Skruven kan trots detta efterdras eller skruvas ut genom att kvarvarande skruvhuvud har en profil över vilken man kan trä en separat skruvmejselspets. Skruvarna på bilden har en ytterdiameter på 2,0 mm. De skruvar som användes i försöksserien hade en ytterdiameter på 2,5 mm.

Material och metoder

Studien omfattar 19 konsekutiva, ortognatkirurgiska patienter (9 kvinnor; 10 män) planerade för sagittal ramusosteotomi. De hade vid operationstillfället en medelålder av 29 år (range 17–56 år). Uppföljningstiden var i genomsnitt 16 månader (range 7–22 månader).

Preoperativt informerades patienterna om och accepterade förutsättningarna för osteosyntes med LactoSorb®. De skruvar som användes var bikortikalt förankrade. De hade en inre diameter på 2,2 mm, en yttre diameter på 2,5 mm och en längd av mellan 11 och 15 mm (fig 2).

Ramusosteotomierna utfördes som standardiserade kortikala osteotomier (fig 1) och fullföljdes med tunna mejslar och raspatorier utefter insidan av mandibelns laterala kortex. De proximala fragmenten mobiliserades och osteotomiytorna frigjordes från potentiella beninterferenser. Inför osteosyntesen utfördes intermaxillär ståltrådsfixation över en ocklusionsstabiliserande, tunn wafer (ett tunt akrylatindex framställt på modeller i ideal ocklusion). Läget hos de proximala fragmenten kontrollerades med särskild hänsyn till kondylens position i ledfossan. Osteosyntes utfördes via transbuckal troakar. Till att börja med installerades så långt superiort och posteriort som möjligt en standardskruv i titan, 1,5 mm i diameter och självgängande, för att primärt stabilisera det laterala, proximala fragmentet. Därefter installerades två bikortikalt förankrade LactoSorb®-skruvar, en ovanför och en nedanför mandibularkanalen. Dessa skruvar är inte självgängande. Först borrades hål med 2,2 mm borr svarande till skruvens innerdiameter. Därefter gängades skruvhålen till 2,5 mm ytterdiameter, varefter de resorberbara skruvarna installerades. Den initiala titanskruven ersattes slutligen med en tredje resorberbar skruv. I något enstaka fall kompletterades osteosyntesen med en fjärde skruv om stabiliteten hos någon av de tidigare skruvarna kunde ifrågasättas.

Stabiliteten i osteosyntesen kontrollerades med handinstrument, den intermaxillära fixationen kopplades upp och ocklusionen kontrollerades. Alla patienter erhöll bilaterala sugdränage, som avlägsnades morgonen efter operationen. Antibiotikaprofylax gavs under operationsdygnet intravenöst med 3g x 3 Bensylpenicillin® (Astra).

Patienterna skrevs ut dagen efter operationen och erhöll då intermaxillära gummidrag som de tilläts byta i samband med måltider och tandborstning. Kostregimen innebar en vecka på flytande kost följd av fyra veckor med skonkost. Hudsuturerna efter troakarincisionerna avlägsnades efter en vecka. Postoperativa röntgenundersökningar med ortopantomogram och profilröntgenbilder utfördes dagen efter operationen, efter 2 veckor och sedan efter 2 månader, 6 månader och ett år. Ytterligare en röntgenundersökning kommer att göras vid slutkontroll, planerad till två år postoperativt.

Resultat

Av 19 opererade patienter genomgick 16 en förlängning av mandibeln med i medeltal 6,6 mm (range 4–10 mm); två genomgick en tillbakaflyttning av mandibeln, 2 respektive 5 mm, och en patient genomgick en enkelsidig mandibulär förlängning med 13 mm efter tidigare kondylektomi på grund av malignitet. På tre patienter utfördes samtidigt hakplastik (fig 3). Fyra patienter genomgick samtidigt med den mandibulära osteotomin en le Fort I-osteotomi och en patient genomgick både sagittal split, hakplastik och le Fort I-osteotomi.

Installationen av de resorberbara skruvarna var okomplicerad och den initiala stabiliteten fullgod i samtliga fall. Hos de sist opererade patienterna i försöksserien behölls intermaxillära gummidrag endast till suturtagningstillfället. Behandlingstiden med gummidrag var i medeltal 2,5 veckor (range 1–5 veckor).

Ingen patient drabbades av någon infektion eller annan avvikande vävnadsreaktion i det postoperativa förloppet.

Två av patienterna hade kvar retinerade visdomständer vid operationstillfället. I ett av dessa fall kom en av de resorberbara skruvarna att oavsiktligt genomborra den retinerade tanden. Patienten erfor inga besvär av detta men 4 månader postoperativt avlägsnades tanden kirurgiskt. Osteotomin visade utmärkt läkning, den uttagna visdomstanden togs tillvara, urkalkades och snittades för histologisk granskning (fig 4). Intill skruvhålet fanns i pulpacavum slipdébris inbäddat i sekundärdentin, men pulpan visade inga tecken till främmandekroppsreaktion.

På den andra patienten avlägsnades den kvarvarande visdomstanden 7 månader postoperativt. Under mukoperiostlambån i området iakttogs utmärkt benläkning (fig 5). Det superiora, anteriora skruvhålet kunde inspekteras och var delvis utfyllt av en geleliknande massa. Omkringliggande vävnader var fria från iakttagbara tecken på störning.

LactoSorb® är inte röntgenkontrasterande. Röntgenbilder från kontroller ännu ett år efter operation visade kvarvarande radioluscenser motsvarande skruvhålen i benet (fig 6).

Den skelettala stabiliteten har än så länge bara blivit föremål för klinisk bedömning. Efter avlägsnande av de intermaxillära gummidragen har samtliga patienter i försöksserien uppvisat ocklusal stabilitet utan behov av annan behandling än sedvanlig postoperativ ortodontisk behandling.

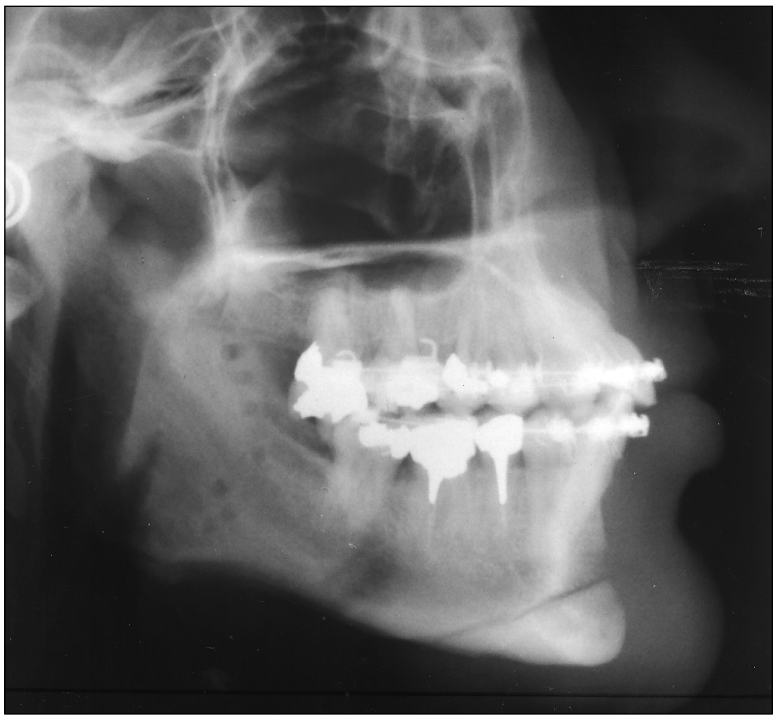

Figur 3. Postoperativ profilröntgenbild efter sagittal ramusosteotomi och hakplastik. Observera att skruvarna inte är röntgenkontrasterande, endast skruvhålen röjer platserna för skruvarna. Hakfragmentet är retinerat med en platta och skruv i samma resorberbara material.

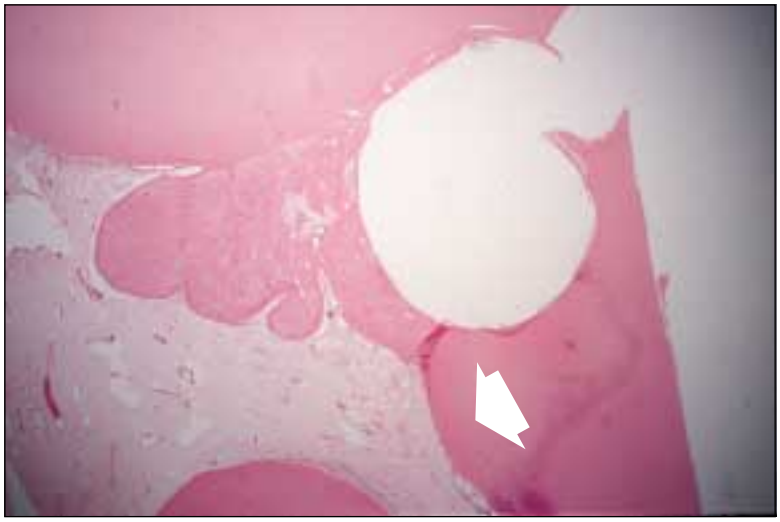

Figur 4. Histologiskt snitt genom urkalkad tand med hål efter LactoSorb®-skruv. Borrhålet har tangerat pulpacavum, där man ser slipdébris från borr och gängtapp inbäddat i sekundärdentin, vilket även ses under skruvhålet (pil). Ingen främmandekroppsreaktion.

Diskussion

Även om bruket av metallskruvar vid sagittal split vanligtvis inte leder till komplikationer i efterförloppet kan exempelvis behov av reoperation innebära problem om det inträffar vid en tidpunkt då skruvmaterialet kan vara mer eller mindre överväxt. Det kan också vara svårt att avlägsna metallskruvar på grund av osseointegrering av skruvmaterialet. Ett sådant tillstånd antyder visserligen att metallskruven har läkt in väl i benet, men situationen skulle vara lättare att lösa om den tidigare

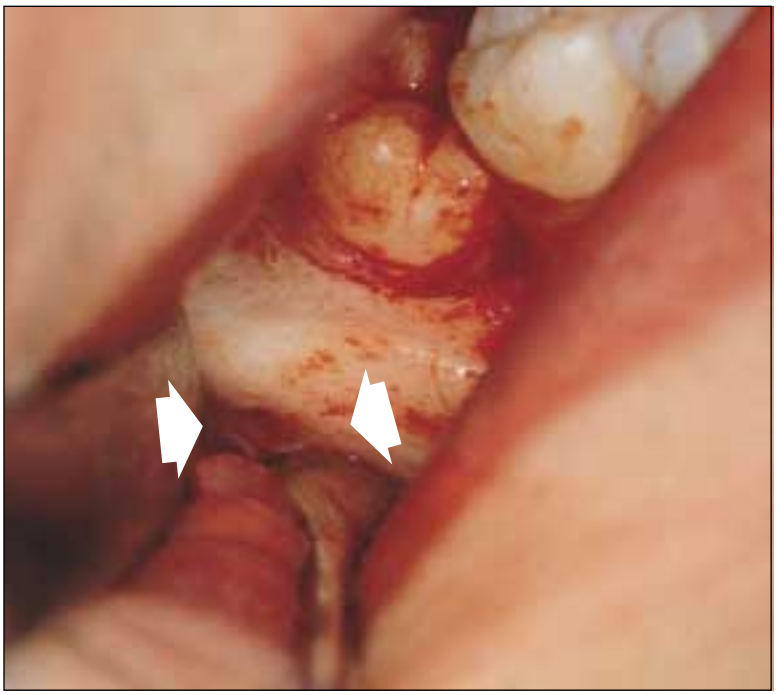

Figur 5. Foto från operativt avlägsnande av retinerad visdomstand 7 månader efter sagittal ramusosteotomi med LactoSorb® osteosyntes. Osteotomin uppvisar fullgod benutfyllnad. I skruvhålet (pilar) iakttas en geléliknande substans. Vävnaden i anslutning till skruvhålet är fri från avvikande vävnadsreaktion.

Figur 6. Detalj av ortopantomogram 1 år efter sagittal ramusosteotomi med 2,5 mm LactoSorb® osteosyntes. Observera kvarvarande konturer av borrhålen. I övrigt god läkning.

osteosyntesen hade varit utförd med resorberbar skruv. Vidare får man förmoda att någon av dagens vanligtvis unga ortognatkirurgiska patienter någon gång i framtiden kan bli föremål för exempelvis tumörutredningar som kräver datortomografi. Även om titanskruvar ger förhållandevis obetydlig distorsion av datortomografibilden kan findiagnostiken störas av förekomsten av metall i området. I dessa situationer, liksom i många andra odontologiska sammanhang, finns det också patienter som av emotionella skäl ogillar att ha kroppsfrämmande material i sina kroppsvävnader. I sådana fall väcker resorberbara material ett klart gillande från patienternas sida.

Tidigare använda resorberbara material har visat sig ge störande främmandekroppsreaktioner under resorptionsprocessen, vilken inte heller alla gånger har varit fullständig [8, 9]. I det avseendet har materialet i de skruvar som använts i denna studie visat mycket gynnsamma karakteristika [10, 11]. Sålunda leder hydrolyseringen till en total eliminering av materialet inom 9 till 15 månader och med negligerbar förekomst av främmandekroppsreaktioner. Sedan LactoSorb® introducerades 1984 har det inte publicerats några studier som visat på komplikationer relaterade till de olika implantat som framställts i detta material.

Att hålen efter skruvarna är detekterbara på röntgen ännu ett år efter operation torde kunna tillskrivas inväxt av fibrös bindväv i skruvhålen. (Det kan jämföras med motsvarande läkningsbild med kvarstående radioluscens på platsen för t ex en periapikal destruktion som brutit igenom både buckalt och palatinalt i överkäken och som med eller utan kirurgisk intervention skapat en tunnel som fyllts ut med ärrvävnad.) Att en del av skruvhålen vid röntgenkontroll efter ett år visar utsuddade kanter antyder en viss beninväxt, men mycket talar för att åtminstone en del av skruvhålen blir kvar. Detta gäller, skall det betonas, hål efter skruvar med 2,5 mm diameter.

Från kraniofacial kirurgi har man relativt stor erfarenhet av motsvarande skruvar med mindre diameter, och efter dessa finner man vanligtvis inga röntgenologiskt iakttagbara kvarvarande hål. Inom pediatrisk kraniofacial kirurgi har plattor och skruvar i LactoSorb® vunnit stor spridning [11]. Metallplattor som skruvas till utsidan av ett växande kranium kommer genom bentillväxten att relativt sett sjunka ner i benet och i värsta fall till och med hamna på insidan av skallbenet. En sådan olägenhet elimineras fullständigt med resorberbart material.

Den skelettala stabiliteten efter sagittal ramusosteotomi med resorberbar osteosyntes kan mer stringent bedömas först när ett större antal patienter har genomgått långtidsuppföljning. Man kan

jämföra dem med motsvarande patientgrupper med traditionell metallosteosyntes. Så här långt kan bara konstateras att inga patienter har varit i behov av stabilitetsstödjande behandling.

Den sagittala ramusosteotomin är mycket väl lämpad för resorberbar osteosyntes eftersom den största delen av materialet befinner sig i väl vaskulariserat ben av god volym. Resultaten så här långt antyder också att 2,5 mm LactoSorb®-skruv med bikortikal förankring mycket väl svarar mot de behov som ställs på osteosyntes vid sagittal ramusosteotomi.

Resorberbar osteosyntes har ibland beskrivits som en utmärkt lösning på ett icke existerande problem. Mot det kan sägas att om resorberbara material kan användas med samma smidighet som motsvarande metallkomponenter, och om det resorberbara materialet kan erbjuda likvärdig stabilitet under läkningsförloppet och sedan försvinna utan ogynnsamma vävnadsreaktioner – ja, då känns det svårt att inte betrakta resorberbar osteosyntes som åtminstone en förfining av hittillsvarande standardiserade operationsmetoder.

Summary

Resorbable osteosynthesis (LactoSorb®) in sagittal split osteotomy

Anders Westermark

Tandläkartidningen 1999; 91(6): 37–41

In 19 patients who underwent sagittal split osteotomy of the mandible the fragments were stabilised with three or four 2.5 mm resorbable screws on each side without additional fixation. The screws consisted of a poly-L-lactic/poly glycolic copolymer (LactoSorb®). The patients were followed for 7 to 22 months without observable relapse and without clinical, radiological or histological signs of healing complications. The preliminary results presented in this study suggest that this resorbable osteosynthesis seems to offer reliable stability during the period of bony healing without any adverse tissue reactions.

Litteratur

1. Wang JH, Waite DE. Evaluation of the surgical procedure of sagittal split osteotomy of the mandibular ramus. Oral Surg Oral Med Oral Pathol 1974; 38: 167–80.
2. Bouwman JPB, Husak A, Putnam GD, Becking AG, Tuinzing DB. Screw fixation following bilateral sagittal ramus osteotomy for mandibular advancement – complications in 700 consecutive cases. Br J Oral Maxillofac Surg 1995; 33: 231–4.
3. Kim YK, Yeo HH, Lim SC. Tissue response to titanium plates: a transmitted electron microscopic study. J Oral Maxillofac Surg 1997; 55: 322–6.
4. Moberg LE, Nordenram Å, Kjellman O. Metal release from plates used in jaw fractures. A pilot study. Int J Oral Maxillofac Surg 1989; 18: 311–4.
5. Harada K, Enomoto S. Stability after surgical correction of mandibular prognathism using the sagittal split ramus osteotomy and fixation with Poly-L-lactic Acid (PLLA) screws. J Oral Maxillofac Surg 1997; 55: 464–8.
6. Bessho K, Iizuka T, Murakimi KI. A bioabsorbable Poly-L-lactide miniplate and screw system for osteosynthesis in oral and maxillofacial surgery. J Oral Maxillofac Surg 1997; 55: 941–5.
7. McManners J, Moos KF, El-Attar A. The use of biodegradable fixation in sagittal split and vertical subsigmoid osteotomy of the mandible: a preliminary report. Br J Oral Maxillofac Surg 1997; 35: 401–5.
8. Bergsma JE, de Bruijn WC, Rozema FR, Bos RR, Boering G. Late degradation tissue response to poly (L-lactide) bone plates and screws. Biomaterials 1995; 16: 25–31.
9. Suuronen R, Pohjonen T, Hietanen J, Lindqvist CH. A 5-year in vitro and in vivo study of the biodegradation of polylactide plates. J Oral Maxillofac Surg 1998; 56: 604–14.
10. Eppley BL, Reilly M. Degradation characteristics of PLLA-PGA bone fixation devices. J Craniofac Surg 1997; 8: 116–20.
11. Montag ME, Morales L, Daane S. Bioabsorbables: their use in pediatric craniofacial surgery. J Craniofac Surg 1997; 8: 100–2.

Adress

Anders Westermark, Käkkirurgiska kliniken, Karolinska Sjukhuset, 171 76 Stockholm.