

# Orala slemhinneförändringar relaterade till inflammatoriska tillstånd i mag-tarmkanalen

**SAMMANFATTAT** Inspektion av den orala slemhinnan är en viktig del av den kliniska undersökningen inom tandvården. Målsättningen med denna artikel är att beskriva orala slemhinneförändringar som kan vara associerade med inflammatoriska tillstånd i mag-tarmkanalen och betona vikten av ett nära samarbete mellan tandläkare och läkare.

Accepterad för publicering 16 maj 2011

**D**en orala slemhinnan kan uppvisa förändringar som utgör manifestationer av en befintlig systemsjukdom. Till sådana sjukdomar hör olika kroniska inflammationstillstånd i mag-tarmkanalen. De orala förändringarna kan utgöra det första symtomet på en mag-tarmsjukdom, varför det är viktigt att man som tandläkare kan känna igen och tolka lesioner där ett sådant samband kan föreligga.

#### Ulf Mattsson

doc, ötdl, Kliniken för käkkirurgi och sjukhus-tandvård, Centralsjukhuset, Karlstad, Sverige  
E-post: ulf.mattsson@liv.se

#### Robert Saalman

doc, överläkare, Avdelningen för pediatrik, Drottning Silvias barn- och ungdomssjukhus, Sahlgrenska akademien, Göteborgs universitet, Göteborg, Sverige

#### OROFACIAL GRANULOMATOS

Orofacial granulomatosis (OFG) är ett relativt sällsynt kroniskt inflammationstillstånd lokaliserat framför allt till läppar och munslemhinna. Den typiska kliniska bilden kan uppträda isolerat, men också vara relaterad till olika systemsjukdomar.

Begreppet OFG myntades 1985 av Wiesenfeldt et al [1] för att beskriva patienter med karakteristisk klinisk bild bestående av såväl orala som periorala lesioner. Enligt denna definition skulle OFG-begreppet användas när tillståndet uppträdde utan känd orsak och då även inkludera cheilitis granulomatosa och Melkerson-Rosenthals syndrom. OFG-termen skulle däremot inte användas vid »OFG-bild« relaterad till systemsjukdom som Crohns sjukdom (CD) eller sarkoidos.

Terminologin och definitionen av OFG har därefter debatterats i många år. Till exempel finns det inte konsensus huruvida patienter med OFG som senare utvecklar CD ska behålla diagnosen

OFG eller byta benämning till »oral CD« [2]. I klinisk praxis används numera ofta termen OFG även för att beskriva den typiska kliniska bilden hos patienten oavsett om association till systemsjukdom föreligger eller inte. I ett utredningsskede, inte minst, kan det vara av värde att använda OFG-begreppet för att inte låsa sig till ett specifikt tillstånd som CD. En diagnos av OFG ska alltid föranleda en medicinsk utredning för att utröna om koppling till systemsjukdom föreligger.

Diagnosen OFG representerar en klinisk entitet som kan ha varierande etiologi [3–5]. Det finns en stark koppling mellan OFG och CD [1, 6]. Barn som diagnostiseras med OFG utvecklar i cirka hälften av fallen CD [7–9]. Debuten av OFG och CD kan ske i nära kronologisk relation, men debuten av tarmsymtomen kan också komma betydligt senare än de kliniska fynden av OFG. Sannolikheten för tarmsjukdom är större om diagnosen OFG ställs innan 30 års ålder [2, 10]. Det bör också nämnas att endast 6–20 procent av patienter med CD uppvisar intraorala slemhinneförändringar vid något tillfälle [5].

OFG har även kopplats till allergisk reaktion mot födoämnen [8, 11] och dentala material [12]. Andra sjukdomar som associerats till OFG är sarkoidos [13] samt olika infektioner så som tuberkulos [14]. Vidare har man spekulerat i om det kan finnas en genetisk predisposition för att utveckla OFG [3–4].

#### Kliniska fynd

Extraoralt är OFG förenad med en diffus orofacial svullnad, svullna läppar och angulär cheilit. Cirka hälften av patienterna med OFG har svullna läppar som första symtom och nästan alla utvecklar detta förr eller senare [15]. Intraoralt ses ödem

**»Orofacial granulomatosis (OFG) är ett relativt sällsynt kroniskt inflammationstillstånd lokaliserat framför allt till läppar och munslemhinna.«**

med ibland lobulerat utseende, gingivala hyperplasier, hyperplastiska veck, fissurer, tags och ulcerationer i mukosan. Alla dessa fynd behöver dock inte föreligga för att ställa diagnosen OFG. Kliniska fynd hos en ung patient med OFG illustreras i figur 1.

### Utredning och diagnostik

Biopsin är värdefull vid diagnostik av OFG. Histo-  
patologiskt ses ödem i bindväven och dilaterade lymfkärl. Ett vanligt men inte alltid påvisbart fynd är icke-nekrotiserande granulom i bindväven där det ibland också förekommer jätteceller. Granulomen kan ligga ytligt men ibland också inne i muskulaturen varför en biopsi med frågeställning om OFG bör tas med visst djup. Vid kliniska fynd förenliga med OFG innebär inte avsaknad av dessa granulom att diagnosen OFG kan uteslutas [1, 16]. Diagnosen kan därför ibland ställas enbart på det kliniska utseendet [16].

Ett barn som diagnostiserats med OFG ska remitteras till barnläkare för fortsatt utredning. En vuxen patient bör ses av gastroenterolog eller internmedicinare. Även om patienten inte har subjektiva besvär från mag-tarmkanalen kan det ändå förekomma Crohn-förändringar i tarmslemhinnan [10]. Vidare bör födoämnesallergi och sarkoidos som orsak till påvisad OFG övervägas.

### Behandling

Vid diagnos av CD riktas terapin mot grundsjukdomen och de orala lesionerna kan då helt läka

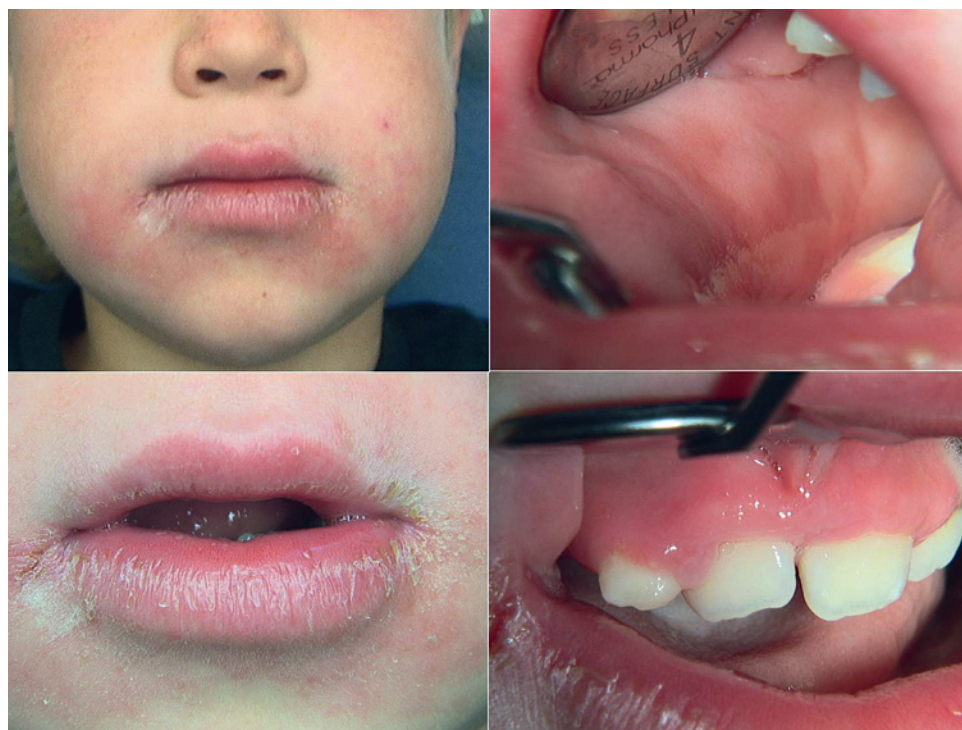ut eller förbättras med konventionell farmakologisk behandling [8], men det förekommer också att dessa inte svarar nämnvärt på olika former av såväl lokal som systemisk behandling [6]. Om OFG visar sig vara associerad med en födoämnesallergi är behandlingen dietregim där identifierat födoämne som orsakar tillståndet utesluts helt ur kosten. Det kan dock vara svårt och mödosamt att utröna vilket födoämne som inducerar OFG-reaktionen. Då OFG sannolikt är en T-cellsförmadad reaktion [17] är sedvanliga allergitester såsom pricktest och/eller analys av specifika IgE-antikroppar i blodet inte tillämpliga då dessa endast skattar IgE-förmadade allergiska reaktioner. Istället kan patch-test möjligen vara av visst värde i diagnostiken [11]. Diagnosen födoämnesallergi är dock i första hand en klinisk diagnos som baseras på elimination och provokation av det misstänkta födoämnet.

Vid »idiopatisk OFG« utan andra symtom och där noggrann utredning inte kunnat identifiera något bakomliggande sjukdomstillstånd har steroidbehandling (topikal, intralesionell och systemisk) liksom annan immunmodulerande behandling såsom takrolimus och azatioprin prövats med varierande resultat [3, 18–19]. Även biologisk behandling i form av antikroppar mot cytokinet TNF $\alpha$  (infiximab/adalimumab) har rapporterats ha effekt [20].

### PYOSTOMATITIS VEGETANS

Pyostomatitis vegetans (pv) är en ovanlig oral slemhinneförändring med tydlig koppling till in-

»Biopsin är värdefull vid diagnostik av OFG.«



Figur 1. 8-årig pojke som sedan flera år har haft astmatiska besvär. Sedan två månader har han även besvär i form av peri- och intraorala svullnader. Extraoralt noterades svullnad av kinderna och underläppen samt munvinkelragader. Intraoralt uppvisade patienten bilateralt en ödematös svullnad i kind-slemhinnan med tendens till lobulering och fissurering samt gingivala erytem och hyperplasier. Biopsier togs från kindslemhinna, läpp och gingiva och i samtliga lokalisationer noterades epiteloidcellig granulomatos. Patienten erhöll diagnosen OFG och remitterades till barnmedicinsk klinik för fortsatt utredning.

»... närmare 40 procent av den svenska befolkningen uppger att man någon gång haft aftösa sår.«

flammatorisk tarmsjukdom (IBD) inkluderande huvudkategorierna CD och ulcerös kolit. Av 48 patienter med PV var det bara fem som inte hade IBD [21]. Kopplingen är tydligast till ulcerös kolit men PV kan också förekomma hos patienter med CD.

#### Kliniska fynd

PV manifesterar sig som pustulära lesioner på erytematös bas och lesionerna ses oftast på den fasta gingivan eller i den labiala eller buccala mukosan (figur II). Lesionerna kan också anta ett verrucöst utseende. Histopatologiskt uppvisar PV intra- eller subepiteliala abscesser med ett tydligt inslag av neutrofiler och eosinofiler. I bindväven ses ett tätt infiltrat av lymfocyter och plasmaceller.

Patienter med PV kan ibland också uppvisa hudförändringar i form av pyoderma vegetans.

Det är vanligast att patienten får sina gastro-intestinala besvär innan de orala förändringarna uppträder men tarmsymtomen kan vara mycket måttliga [21]. Patienter med PV och/eller pyoderma vegetans bör remitteras för medicinsk utredning då båda diagnoserna utgör en stark indikation på IBD.

#### RECIDIVERANDE AFTÖS STOMATIT

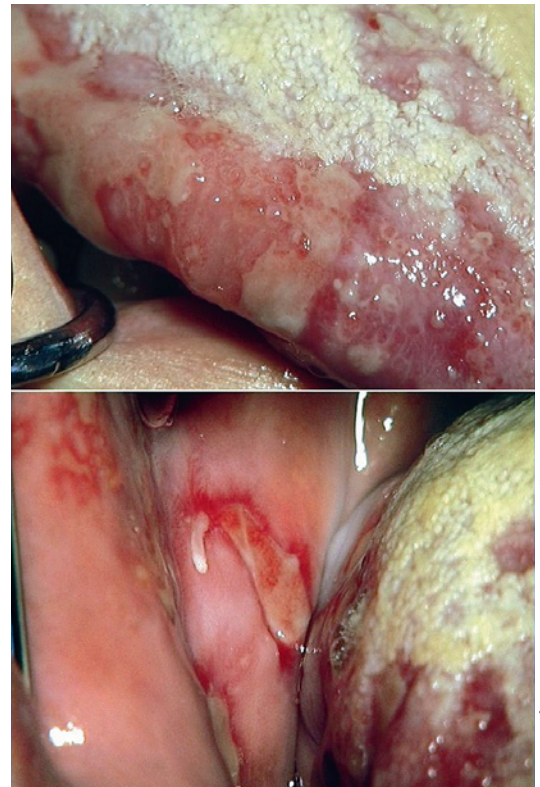
Recidiverande aftös stomatit (RAS) har i Sverige en prevalens på cirka 2 procent [22] och närmare 40 procent av den svenska befolkningen uppger att man någon gång haft aftösa sår.

Endast en minoritet av patienter med IBD uppvisar aftös stomatit. I en studie på 1649 pediatrika patienter med någon form av IBD noterades aftös stomatit hos 3,2 procent av patienterna [23]. Vid CD har man funnit aftös stomatit hos 4–12 procent av patienterna [6, 24–26]. Vid ulcerös kolit är prevalensen av aftösa lesioner lägre (1,4–4 procent) [24–26] och närmast förenlig med vad man ser i en normalpopulation [22]. Dock noterades aftösa lesioner hos 42 procent av patienterna med CD eller ulcerös kolit då det samtidigt förelåg hudförändringar i form av erytema nodosum eller pyoderma vegetans [25].

Förekomsten av aftösa sår har rapporterats något förhöjd även vid celiaki (glutenintolerans) [27–28], men i dessa studier var skillnaden bara statistiskt signifikant i ett av materialen [28]. I studien av Bucci et al [27], förbättrades en tredjedel av de glutenintoleranta patienterna i sin RAS av en glutenfri diet.

RAS är en vanlig lesion i den svenska befolkningen. De flesta får RAS i barn- och ungdomsåren. Om patienten i övrigt inte uppvisar symtom på allmänmedicinsk sjukdom, kan det inte anses

»Som tandläkare kan man genom att rätt tolka de orala lesionerna få en misstanke om bakomliggande sjukdom.«



BILDER FRÅN PROFESSOR MATS JONTELL, GÖTEBORG

Figur II. 53-årig man med pyostomatitis vegetans. Patienten remitterades för medicinsk utredning och diagnostiserades med ulcerös kolit.

indicerat att rutinmässigt initiera en allmänmedicinsk utredning på barn enbart på grund av förekomst av RAS. Om en patient däremot debuterar med RAS i vuxen ålder och det anamnestiskt finns påtagliga andra symtom, till exempel från mag-tarmkanalen, bör patienten remitteras till läkare för utredning och provtagning. Sen debut av RAS kan vara en manifestation av olika bristtillstånd eller hematologiska avvikelser [29–30] som i sin tur kan vara associerade med IBD eller annan systemsjukdom.

#### KONKLUSION

Det finns slemhinneförändringar med tämligen specifikt kliniskt och histopatologiskt utseende (OFG, PV) som har en tydlig koppling till kroniska inflammationstillstånd i övriga mag-tarmkanalen. Även lesioner av mer ospecifik karaktär (RAS) kan i enskilda fall ha en sådan association. Som tandläkare kan man genom att rätt tolka de orala lesionerna få en misstanke om bakomliggande sjukdom. Vid en misstänkt associerad systemsjukdom ska det medicinska omhändertagandet ske i samarbete med tandläkare och läkare. Med ett nära kollegialt samarbete, där man utnyttjar varandras kompetens, kan man gemensamt se till att patienten kommer under adekvat utredning och behandling.

## ENGLISH SUMMARY

*Oral mucosal lesions related to inflammatory conditions in the gastrointestinal tract*

Ulf Mattsson, Robert Saalman

Tandläkartidningen 2012; 104 (2): 72-5

Inflammatory bowel diseases (IBD) belong to the category of medical conditions which may cause lesions in the oral mucosa. Orofacial granulomatosis (OFG) is a relatively rare condition which primarily affects the lips and the oral mucosa. The etiology of OFG is varied but the oral lesions may frequently represent a manifestation of Crohn's disease or food allergy. Pyostomatitis vegetans is another condition with an intimate association to IBD. Recurrent aphthous stomatitis (RAS) is a very common lesion in the po-

pulation. The majority of patients with RAS are medically healthy, but the presence of RAS may in individual cases also be related to a systemic disease, such as IBD.

Inspection of the oral mucosa is an important part of the clinical examination in dental practice. Since some oral manifestations may be the first sign of a systemic disease, it is essential that dentists are aware of and familiar with the clinical characteristics of such lesions. The aim of the present article is to give an overview of oral lesions which may indicate inflammatory conditions in the gastrointestinal tract and emphasize the importance of close collaboration between dentists and doctors.

## REFERENSER

- Wiesendorf D, Ferguson MM, Mitchell DN, MacDonald DG, Scully C, Cochran K, et al. Oro-facial granulomatosis – a clinical and pathological analysis. *Q J Med* 1985; 54(213):101–13.
- Sanderson J, Nunes C, Escudier M, Barnard K, Shirlaw P, Odell E, et al. Oro-facial granulomatosis: Crohn's disease or a new inflammatory bowel disease? *Inflamm Bowel Dis* 2005;11(9):840–6.
- Grave B, McCullough M, Wiesendorf D. Orofacial granulomatosis – a 20-year review. *Oral Dis* 2009;15(1):46–51.
- Tilakarathne WM, Freysdottir J, Fortune F. Orofacial granulomatosis: review on aetiology and pathogenesis. *J Oral Pathol Med* 2008; 37(4):191–5.
- Challacombe SJ. Oro-facial granulomatosis and oral Crohn's disease: are they specific diseases and do they predict systemic Crohn's disease? [editorial]. *Oral Dis* 1997;3(3):127–9.
- Plauth M, Jenss H, Meyle J. Oral manifestations of Crohn's disease. An analysis of 79 cases. *J Clin Gastroenterol* 1991;13(1):29–37.
- Khouri JM, Bohane TD, Day AS. Is orofacial granulomatosis in children a feature of Crohn's disease? *Acta Paediatr* 2005;94(4):501–4.
- Saalman R, Mattsson U, Jontell M. Orofacial granulomatosis in childhood – a clinical entity that may indicate Crohn's disease as well as food allergy. *Acta Paediatr* 2009;98(7):1162–7.
- Sainsbury CP, Dodge JA, Walker DM, Aldred MJ. Orofacial granulomatosis in childhood. *Br Dent J* 1987; 163(5):154–7.
- Scully C, Cochran KM, Russell RI, Ferguson MM, Ghouri MA, Lee FD, et al. Crohn's disease of the mouth: an indicator of intestinal involvement. *Gut* 1982;23(3):198–201.
- Levy FS, Bircher AJ, Buchner SA. Delayed-type hypersensitivity to cow's milk protein in Melkersson-Rosenthal syndrome: coincidence or pathogenetic role? *Dermatology* 1996;192(2):99–102.
- Guttman-Yassky E, Weltfriend S, Bergman R. Resolution of orofacial granulomatosis with amalgam removal. *J Eur Acad Dermatol Venereol* 2003;17(3):344–7.
- Mendelsohn SS, Field EA, Woolgar J. Sarcoidosis of the tongue. *Clin Exp Dermatol* 1992;17(1):47–8.
- Apaydin R, Bahadır S, Kakkikkaya N, Bilen N, Bayramgürler D. Possible role of Mycobacterium tuberculosis complex in Melkersson-Rosenthal syndrome demonstrated with Gen-Probe amplified Mycobacterium tuberculosis direct test. *Australas J Dermatol* 2004; 45(2):94–9.
- Al Johani K, Moles DR, Hodgson T, Porter SR, Fedele S. Onset and progression of clinical manifestations of orofacial granulomatosis. *Oral Dis* 2009;15(3):214–9.
- van der Waal RI, Schulten EA, van der Meij EH, van de Scheur MR, Starink TM, van der Waal I. Cheilitis granulomatosa: overview of 13 patients with long-term follow-up – results of management. *Int J Dermatol* 2002;41(4):225–9.
- Freysdottir J, Zhang S, Tilakarathne WM, Fortune F. Oral biopsies from patients with orofacial granulomatosis with histology resembling Crohn's disease have a prominent Th1 environment. *Inflamm Bowel Dis* 2007; 13(4):439–45.
- Leao JC, Hodgson T, Scully C, Porter S. Review article: orofacial granulomatosis. *Aliment Pharmacol Ther* 2004;20(10):1019–27.
- Al Johani KA, Moles DR, Hodgson TA, Porter SR, Fedele S. Orofacial granulomatosis: clinical features and long-term outcome of therapy. *J Am Acad Dermatol* 2010;62(4):611–20.
- Elliott E, Campbell H, Escudier M, Poate T, Nunes C, Lomer M, et al. Experience with anti-TNF-alpha therapy for orofacial granulomatosis. *J Oral Pathol Med* 2011; 40(1):14–9.
- Hegarty AM, Barrett AW, Scully C. Pyostomatitis vegetans. *Clin Exp Dermatol* 2004;29(1):1–7.
- Axell T. A prevalence study of oral mucosal lesions in an adult Swedish population. *Odontologisk Revy* 1976;27 (supplement 36).
- Jose FA, Garnett EA, Vittinghoff E, Ferry GD, Winter HS, Baldassano RN, et al. Development of extraintestinal manifestations in pediatric patients with inflammatory bowel disease. *Inflamm Bowel Dis* 2009;15(1):63–8.
- Vavricka SR, Brun L, Ballabeni P, Pittet V, Prinz Vavricka BM, Zeitz J, et al. Frequency and risk factors for extraintestinal manifestations in the Swiss inflammatory bowel disease cohort. *Am J Gastroenterol* 2010.
- Moravvej H, Razavi GM, Farshchian M, Malekzadeh R. Cutaneous manifestations in 404 Iranian patients with inflammatory bowel disease: a retrospective study. *Indian J Dermatol Venereol Leprol* 2008;74(6):607–10.
- Dotson JL, Hyams JS, Markowitz J, LeLeiko NS, Mack DR, Evans JS, et al. Extraintestinal manifestations of pediatric inflammatory bowel disease and their relation to disease type and severity. *J Pediatr Gastroenterol Nutr* 2010;51(2):140–5.
- Bucci P, Carile F, Sangianantonio A, D'Angio F, Santarelli A, Lo Muzio L. Oral aphthous ulcers and dental enamel defects in children with coeliac disease. *Acta Paediatr* 2006;95(2):203–7.
- Cheng J, Malahias T, Brar P, Minaya MT, Green PH. The association between celiac disease, dental enamel defects, and aphthous ulcers in a United States cohort. *J Clin Gastroenterol* 2010; 44(3):191–4.
- Porter S, Flint S, Scully C, Keith O. Recurrent aphthous stomatitis: the efficacy of replacement therapy in patients with underlying hematinic deficiencies. *Ann Dent* 1992;51(2):14–6.
- Compilato D, Carroccio A, Calvino F, Di Fede G, Campisi G. Haematological deficiencies in patients with recurrent aphthosis. *J Eur Acad Dermatol Venereol* 2010;24(6):667–73.

Potentiella bindningar eller jävsförhållanden: Inga uppgivna.

Tipsa  
Tandläkartidningen!

redaktionen@tandlakarforbundet.se

TANDLÄKAR  
TIDNINGEN