

Hur skulle du behandla patienterna?



Sara Kjellén
tandläkarstudent, Institutionen för odontologi, Göteborgs universitet

FALLBESKRIVNING På årets riksstämma presenterar två tandläkarstudenter från Göteborg två patientfall, som en del av tandläkarutbildningen. Åhörarna har möjlighet att delta i diskussionen om behandlingarna.



Anton Söder
tandläkarstudent, Institutionen för odontologi, Göteborgs universitet

FALLPRESENTATION

Under tandläkarprogrammets näst sista termin redovisar var och en av studenterna vid lärosätet i Göteborg en av sina egna patienter. Patientfallet redovisas under tio minuter i närvaro av en grupp lärare och övriga kurskamrater och därefter sker diskussion under cirka 15 minuter.

Detta är ett viktigt inslag i den kliniska utbildningen där studenten ger prov på klinisk mognad, förmåga att terapiplanera och att sammanfatta ett många gånger komplext patientfall. Nionde terminens patientredovisning ingår som ett i raden av kliniska prov som måste klaras för godkänd kurs.

Under årets riksstämma i Göteborg kommer studenterna Sara Kjellén och Anton Söder att redovisa sina patientfall. Under presentationen kommer studenterna att redovisa diagnoser, terapival, behandlingsgång, behandlingsutfall et cetera. Därefter diskuteras fallen med hänsyn till Socialstyrelsens nationella riktlinjer, givna förutsättningar, ekonomi, etik med mera. I diskussionen deltar en grupp lärare och intresserade i auditoriet.

Anton Söder och Sara Kjellén ger här en kort introduktion till sina fall.

PATIENTFALL 1

70-årig man av utländsk härkomst, arbetat som sjöman, medicinerar för högt blodtryck, i övrigt frisk.

Av patienten upplevda problem

- Ibland värk från uk-fronten
- Bristande tuggkomfort på grund av tandförluster i underkäkens sidopartier

Två fallpresentationer på årets riksstämma

Objektiva problem

- Bristande munhygien
- Måttlig parodontit
- Apikal parodontit 45, 41
- Manifest primärkaries 34
- Hög tuggbelastning i uk-front

Behandlingsmål

- Eliminera värk
- Stoppa fortsatt kariessjukdom
- Skapa friska apikala förhållanden
- Etablera god munhygien
- Skapa bättre tuggkomfort genom protetisk behandling i underkäkens sidopartier

PATIENTFALL 2

68-årig man av utländsk härkomst, upplever sig frisk men medicinerar en del psykofarmaka, känner sig muntorr av medicinerna.

Av patienten upplevda problem

- Mat fastnar mellan tänderna i höger uk
- Muntorrhet

Objektiva problem

- Dålig bro 15-17
- Karies på viktiga tänder
- Hyposalivation
- Hög kariesrisk
- Apikal parodontit 35, 46
- Attrition/erosion
- Lindrig parodontit

Behandlingsmål

- Förhindra fortsatt karies- och parodontitutveckling
- Skapa friska apikala förhållanden
- Avhjälpa food impaction 46/47
- Revidera protetisk ersättning i höger överkäke
- Skapa förutsättningar för minskad attrition/erosion

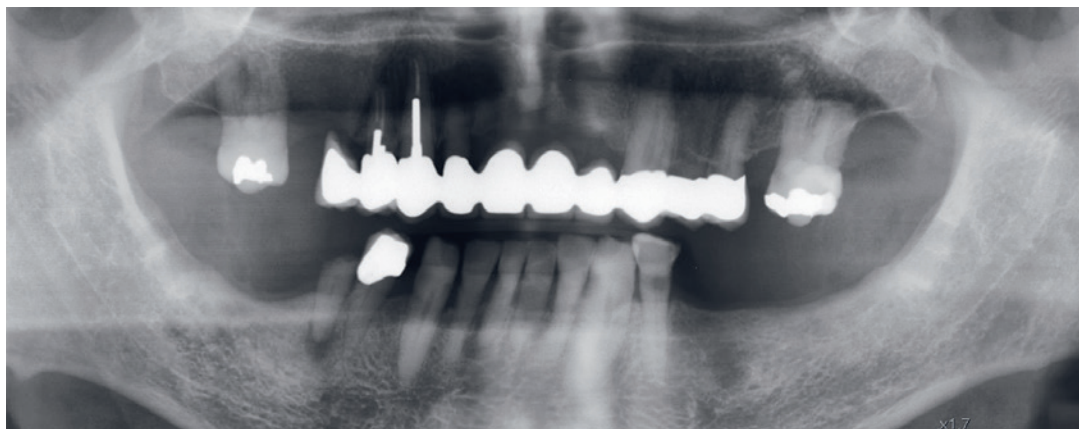
PATIENTFALL PRESENTERAS PÅ RIKSSTÄMMAN

Plats: Scenen – på mässgolvet i hjärtat av utställningen

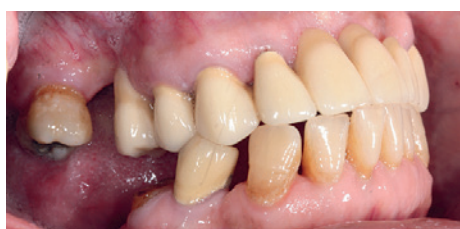Tid: Torsdag den 15 november 15-15:45 samt fredag den 16 november 9-9:45

Det fullständiga programmet för Scenen kan återfinnas på <http://www.tandlakarforbundet.se/Riksstamman/Scenen/>

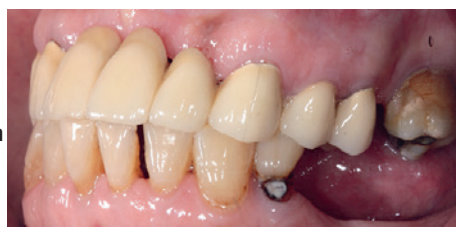PATIENT 1



Apikal radiolucens syns på 45 och 41. Den senare är trolig orsak till patientens besvär från uk-fronten. I ök finns en 10-ledsbro. I uk finns tuggyor endast 44-34, vilket är orsak till patientens upplevelse av bristande tuggfunktion.

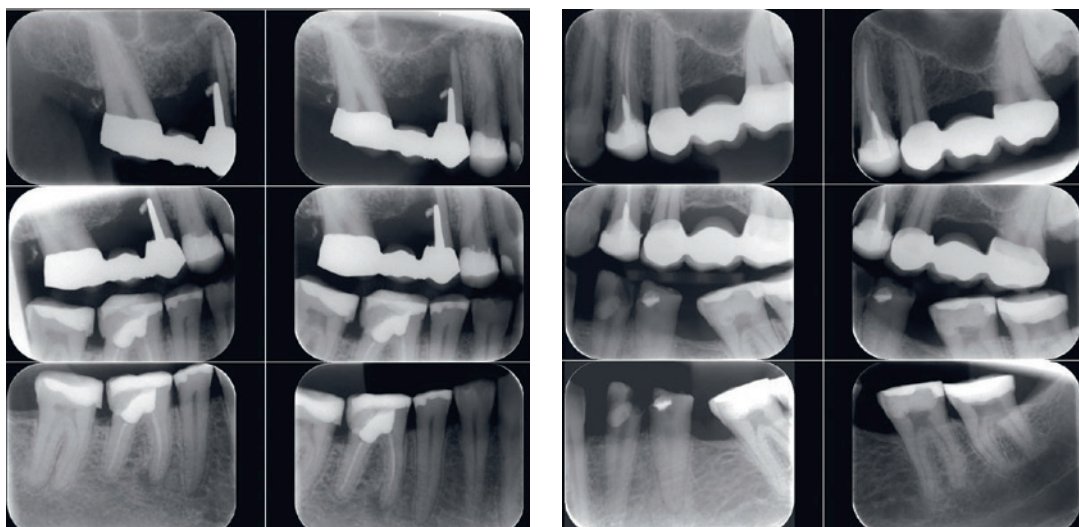


Rotrest 45 kräver endodontisk och protetisk behandling om den ska kunna behållas.



34 har långt framskriden karies.

PATIENT 2



- 15 vertikal rotfraktur, distala delen av roten extraherad, angulär bedefekt.
- 47m fyllningsöverskott.
- Dålig kontakt mellan 47-46.
- 46 apikal destruktion på mesiala roten.

- 35 breddad periodontalspalt apikalt, något sklerotisk periradikulärt.
- Generell horisontell bennedbrytning motsvarande <math>< 1/5</math> av rotlängden.

